T.C.

KAFKAS ÜNİVERSİTESİ TIP FAKÜLTESİ

TIBBİ PATOLOJİ ANABİLİM DALI

TİROİD SİTOLOJİSİNDE HASTA BAŞI YETERLİLİK ÇALIŞMASININ SİTOLOJİK YETERLİLİK VE KALICI HİSTOPATOLOJİK TANIYA ETKİSİ

UZMANLIK TEZİ

Dr. Tuğba Toyran

Tez Danışmanı

Yrd. Doc. Dr. Gülname Fındık Güvendi

KARS 2017

ÖNSÖZ

Asistanlık dönemimin ilk yıllarında, bilgi ve birikimiyle, mesleğimin temellerini sağlam atmamı sağlayan saygı değer hocam Prof. Dr. Hüseyin Üstün'e, hoşgörüsü, samimiyeti ile bana her konuda yardımcı olan aynı zamanda tez danışmanım Yrd. Doc. Dr. Gülname Fındık Güvendi'ye, patolojiye pratik yaklaşımı öğretip eğitimime değerli katkılar sağlayan Yrd. Doc. Dr. Yasemen Adalı'ya, patolojiye farklı bakış açılarıyla bakmamı sağlayan Yrd. Doc. Dr. Hacer Ece Özcan'a ve tezimin istatistiksel analizinde yardımcı olan Yrd. Doc. Dr. Binali Çatak'a, bölümümüzün tüm çalışanlarına ve her daim desteğini esirgemeyen sevgili eşime ve aileme sonsuz teşekkür ederim.

Tuğba Toyran

Kars, 2017

İÇİNDEKİLER

ÖNSÖZ ii
İÇİNDEKİLER iii
KISALTMALAR v
TABLO DİZİNİ vii
RESİM DİZİNİ viii
ÖZET x
ABSTRACT xii
1. GİRİŞ VE AMAÇ 1
2. GENEL BİLGİLER 3
2.1 Tiroid Bezi Embriyolojisi 3
2.2 Tiroid Bezi Histolojisi 4
2.3 Tiroid Bezi Fizyolojisi 6
2.4 Tiroid Bezi Anatomisi 8
2.5 Tiroidin Nonneoplastik Hastalıkları 9
2.5.1. Konjenital Anomaliler 9
2.5.2. Tiroiditler 9
2.5.3. Hiperplaziler 12
2.5.4. Diğerleri 14
2.6 Tiroidin Neoplastik Hastalıkları 14
2.6.1. Tiroid Adenomu ve İlişkili Tümörleri 15
2.6.2.Tiroid Karsinomları 17
2.6.2.1. Epidemiyoloji 17
2.6.2.2. Etiyoloji ve Patogenez 17
2.6.2.3. Papiller Tiroid Karsinomu 19
2.6.2.4. Folliküler Karsinom 23
2.6.2.5. Hurthle hücreli tümör 24
2.6.2.6. Berrak Hücreli Tümör 25
2.6.2.7. Az Diferansiye Karsinom (İnsüler Karsinom) 25
2.6.2.8. Anaplastik (Andiferansiye) Karsinom 26
2.6.2.9. Medüller Karsinom 27
2.6.2.10. Lenfoma 28

2.6.2.11. Nadir izlenen tiroid tümörleri.....28
2.7 Tiroid Nodüllerin Değerlendirilmesi..... 29
2.8 Tiroide Girişimsel Yaklaşımlar 32
2.9. Tiroide Sitolojik Yaklaşım 32
2.10 Bethesda Sistemi..... 33
2.10.1. Non-diagnostik/Yetersiz 36
2.10.2. Benign 36
2.10.3. Önemi Belirsiz Atipi/Önemi Belirsiz Folliküler Lezyon (ÖBA/ÖBFL)..... 38
2.10.4. Folliküler Neoplazi veya Folliküler Neoplazi Şüphesi (FN/FNŞ) 39
2.10.5. Malignite Şüphesi 40
2.10.6. Malign 40
2.10.6.1. Papiller tiroid karsinomu (PTK).....40
2.10.6.2. Medüller tiroid karsinomu.....41
2.10.6.3. Az diferansiye tiroid karsinomu.....41
2.10.6.4. Andiferansiye (anaplastik) karsinomu.....41
2.6.10.5. Tiroidin skuamöz hücreli karsinomu.....42
3. MATERYAL VE METOT..... 43
4. BULGULAR..... 47
5. TARTIŞMA..... 69
6. SONUÇ VE ÖNERİLER..... 83
7. KAYNAKLAR 86
8. ÖZGEÇMİŞ 95

KISALTMALAR

Anti-TPO: Antitiroidperoksidaz

BFN: Benign Folliküler Nodül

BT: Bilgisayarlı Tomografi

CEA: Karsinoembriyonik Antijen

DIT: Diiyodotirozin

FA: Folliküler Adenom

FAHHV: Folliküler Adenom Hurthle Hücreli Varyant

FK: Folliküler Karsinom

FKHHV: Folliküler Karsinom Hurthle Hücreli Varyant

FMTC: Familyal Medüller Tiroid Karsinomu

FN/FNŞ: Folliküler Neoplazi/Folliküler Neoplazi Şüphesi

FN-HHT/FNŞ-HHT: Folliküler Neoplazi Hurthle Hücreli Tip/Folliküler Neoplazi Şüphesi Hurthle Hücreli Tip

FVPTK: Folliküler Varyant Papiller Tiroid Karsinomu

H&E: Hematoksilen&Eozin

HHA: Hurthle Hücreli Adenom

HHT: Hurthle Hücreli Tümör

İİAS: İnce İğne Aspirasyon Sitolojisi

MAP: Mitojen Aktivite Protein

MEN: Multiple Endokrin Neoplazi

MGG: May-Grunwald-Giemsa

MIT: Monoiyodotirozin

MK: Medüller Karsinomu

MNG: Multinodüler Guatr

MR: Magnetik Rezonans

MŞ: Malignite Şüphesi

NG: Nodüler Guatr

ÖBA/ÖBFL: Önemi Belirsiz Atipi/ Önemi Belirsiz Folliküler Lezyon

PAP: Papanicolaou

PAX8: Paired Box Transkripsiyon Faktör 8

PI-3K: Fosfatidilinositol-3-Kinaz

PTK: Papiller Tiroid Karsinom

RAİ: Radyoaktif İyot

ST3: Serbest Triiyodotironin

ST4: Serbest Tetraiyodotironin

T3: Triiyodotironin

T4: Tiroksin

TBG: Tiroksin Bağlayıcı Globulin

TBPA: Tiroksin Bağlayıcı Prealbumin

TOS: Tanısal Olmayan Sitoloji

TRH: Tirotropin Relasing Hormon

TSH: Tiroid Stimulan Hormon

TSHR: Tirotropin Reseptörü

TTF-1: Tiroid Transkripsiyon Faktör-1

USG: Ultrasonografi

TABLO DİZİNİ

Tablo 1: Tiroid sitopatolojisinde kullanılan tanı sınıflaması 34
Tablo 2: Tiroid sitopatoloji raporlarının Bethesda Sınıflamasına göre dağılımı, klinik yönetimi ve malignite riski 35
Tablo 3: Hasta başında yeterlilik bakılan ve bakılmayan grupların dağılımı (Kars, 2017) .. 47
Tablo 4: Cinsiyetin yeterlilik bakılan ve bakılmayan grupların üzerine dağılımı (Kars, 2017) 47
Tablo 5: Yaş gruplarının yeterlilik bakılan ve bakılmayan grupların üzerine dağılımı (Kars, 2017) 48
Tablo 6: İnce iğne aspirasyon sitolojisi alınan tiroid loblarının yeterlilik bakılan ve bakılmayan gruplara göre dağılımı (Kars, 2017) 49
Tablo 7: İnce iğne aspirasyon sitolojisi tanılarının yeterlilik bakılan ve bakılmayan gruplara göre dağılımı (Kars, 2017) 49
Tablo 8: Histopatolojik tanıların cinsiyet üzerine dağılımı (Kars, 2017)..... 50
Tablo 9: Histopatolojik tanıların yaş üzerine dağılımı (Kars, 2017)..... 51
Tablo 10: Hasta başında yeterlilik değerlendirilen ve değerlendirilmeyen iki grubun Bethesda Sınıflaması tanı kategorileri ile histopatolojik incelemede benign-malign tanı kategorilerine göre dağılımı (Kars, 2017)..... 52
Tablo 11: Hasta başında yeterlilik değerlendirilen ve değerlendirilmeyen iki grubun Bethesda Sınıflaması tanı kategorileri ile histopatolojik tanı kategorilerine göre dağılımı (Kars, 2017) 54
Tablo 12: İstatistiksel olarak hasta başında yeterlilik değerlendirilen ve değerlendirilmeyen grupların sitolojik ve histopatolojik tanılarının korelasyonunu gösteren değerler (Kars, 2017) 56

RESİM DİZİNİ

Resim 1A: Sadece kan elemanları ve makrofajların izlendiği kist içeriği ile uyumlu; Tanısal olmayan sitoloji tanılı olgu (PAP) (Yeterlilik bakılan grup, olgu 74)..... 57
Resim 1B: Kistik, benign papiller formasyon gösteren; Hipeplastik nodül tanılı olgu (H&E) (Yeterlilik bakılan grup, olgu 74, rezeksiyon materyali)..... 57
Resim 2A: Bal peteği görünümünde, monoton, küçük çaplı tirositlerden oluşan yayma; Benign sitoloji tanılı olgu, (PAP), (Yeterlilik bakılan grup, olgu 240)..... 58
Resim 2B: Yer yer onkositik değişiklikler gösteren mikro ve makrofoliküler paternde, fibröz kapsüllü folliküler lezyon, birkaç odakta, kapsül invazyonu şüphesi oluşturmaktadır. (H&E) (Yeterlilik bakılan grup, olgu 240, rezeksiyon materyali).. 58
Resim 3A: Periferik kan elemanları yanında çok sayıda makrofaj içeren ve küçük çaplı tirositlerin izlendiği; Benign sitoloji ile uyumlu, (PAP) (Yeterlilik bakılan grup, olgu 33) 59
Resim 3B: Folliküler yapılanma, yer yer üst üste dizilim gösteren berrak ve iri nükleusların izlendiği; FVPTK (H&E) (Yeterlilik bakılan grup, olgu 33, rezeksiyon materyali) 59
Resim 4A: Az miktarda kondanse kolloid içeren, hafif büyümüş, üst üste binen, düzensiz konturlu, soluk tiroisitlerin izlendiği ÖBA tanılı olgu (PAP) (Yeterlilik bakılmayan grup, olgu 3) 60
Resim 4B: Basık epitelle döşeli, kolloid birikimi göze çarpan genellikle dilate folliküller ve arada mikrofoliküler yapılanma gösteren hücre kümelerinden oluşan, kapsülsüz; Nodüler hiperplazi tanılı olgu (H&E) (Yeterlilik bakılmayan grup, olgu 3, rezeksiyon materyali)..... 60
Resim 5A: Fokal mikrofoliküler patern gösteren tiroisit grubunda bazı hücrelerde irileşme ve üst üste dizilim izlenmektedir. Hiposelüler bir yayma olması neticesinde; ÖBA tanılı olgu (PAP) (Yeterlilik bakılan grup, olgu 39)..... 61
Resim 5B: Fibröz intakt kapsül ile çevrili, genellikle mikrofoliküler patern gösteren yer yer normofoliküllerin de eşlik ettiği; Folliküler adenom tanılı olgu (H&E), (Yeterlilik bakılan grup, olgu 39, rezeksiyon materyali)..... 61
Resim 6A: Selüler aspiratta, hiperkromatik, iğsi ve yuvarlak hücrelerin izlendiği; Önemi belirsiz atipi olarak tanı alan olgu (MGG), (Yeterlilik bakılan grup, olgu 237) 62
Resim 6B: İmmünohistokimyasal olarak pozitif boyanan kalsitonin..... 62
Resim 6C: Vasküler proliferasyon izlenen stromada, amfofilik sitoplazmalı, yuvarlak hücre topluluklarının oluşturduğu, yer yer glandüler yapılanma da gösteren solid alanların izlendiği; Medüller tiroid karsinomu tanılı olgu (Yeterlilik bakılan grup, olgu 237, rezeksiyon materyali)..... 62

Resim 7A: Hiperselüler bir yaymada, mikfoliküler patern oluşturan hiperkromatik nükleuslu tirositler; Folliküler neoplazi şüphesi tanılı olgu (PAP), (Yeterlilik bakılan grup, olgu 247) 63
Resim 7B: Fibröz intakt kapsül ile çevrili, genellikle mikrofoliküler patern gösteren Folliküler adenom tanılı olgu (H&E), (Yeterlilik bakılan grup, olgu 247, rezeksiyon materyali) 63
Resim 8A: Tek tek dağınık özellikte, geniş sitoplazmalı, binükleasyon gösteren, belirgin tek nükleollü hurthle hücreleri yanı sıra arada benign özellikte tirositler ve kan elemanlarının izlendiği; Hurthle hücreli neoplazi şüphesi tanılı olgu (MGG) (Yeterlilik bakılan grup, olgu 153)..... 64
Resim 8B: Fibröz kapsüllü, folliküler büyüme paterni gösteren hurthle hücreleri (H&E)..... 64
Resim 8C: Vasküler invazyon izlenen; Folliküler karsinom tanılı olgu (H&E) (Yeterlilik bakılan grup, olgu 153, rezeksiyon materyali) 64
Resim 9A:Mikrofoliküler dizilim gösteren, iri, üst üste binmiş, nükleer kontür bozukluğu ve intranükleer psödoinklüzyonların izlendiği tirositler; Papiller tiroid karsinomu şüphesi tanısı alan olgu (PAP), (Yeterlilik bakılan grup, olgu 144) 65
Resim 9B: Diffüz hiperplazi tanılı nodülde izlenen tirositlerde hafif nükleer atipi dikkati çekmektedir. (H&E) (Yeterlilik bakılan grup, olgu 144, rezeksiyon materyali) 65
Resim 10A: Nükleomegali, nükleer elongasyon, nükleus kontur düzensizliği, overlapping, fasetasyon ve çok sayıda intranükleer psödoinklüzyon izlenen; Malign sitoloji tanılı olgu (PAP) (Yeterlilik bakılmayan grup, olgu 163) 66
Resim 10B: Hyalinize stromalı, gerçek papiller yapılar içeren bazı alanlarda kabara çivisi görünümünde, iri, berrak görünümlü, üst üste dizilimli tirositlerden oluşan; Klasik varyant papiller tiroid karsinomu tanılı olgu (H&E) (Yeterlilik bakılmayan grup, olgu 163, rezeksiyon materyali)..... 66
Resim 11A: Mikrofoliküler yapılanma gösteren, üst üste dizilim, yarıklanma, fasetasyon özellikleri izlenen hafif iri ve buzlu cam görünümünde nükleuslu hücre gruplarından oluşan; Malignite şüphesi tanılı olgu (PAP) (Yeterlilik bakılan grup, olgu 192) 67
Resim 11B: Foliküler yapılanma gösteren, berrak ve iri nükleuslu, üst üste dizilimli tirositlerden oluşan; Folliküler varyant papiller tiroid karsinomu tanılı olgu (H&E) (Yeterlilik bakılan grup, olgu 192, rezeksiyon materyali) 67
Resim 12A: Lenfositlerin eşlik ettiği onkositik hücreler; Benign sitoloji, lenfositik tiroidit ile uyumlu yayma (MGG) (Yeterlilik bakılan grup, olgu 13)..... 68
Resim 12B: Lenfoid folikül formasyonu yanında onkositik özellikte folliküler epitel hücrelerinin gözlendiği; Hashimoto tiroiditi tanılı olgu (H&E) (Yeterlilik bakılan grup, olgu 13, rezeksiyon materyali)..... 68

ÖZET

Tiroid Sitolojisinde Hasta Başı Yeterlilik Çalışmasının Sitolojik Yeterlilik ve Kalıcı Histopatolojik Tanıya Etkisi

Tiroid ince iğne aspirasyon sitolojisi (İİAS), tiroid nodüllerinin değerlendirilmesi için; hızlı, güvenilir, ekonomik bir yöntemdir. Kesin tanı, her zaman mümkün olmasa da hastaların ileri dönem de yönetimine katkı sağlamakta ve gereksiz cerrahi uygulamaları azaltmaktadır. Tiroid İİAS'de primer sorun, yeterli sayıda follikül epitel hücresi aspire edilememesidir. Bu sorunun çözümü için hasta başında yeterlilik değerlendirilmesi etkili bir yöntemdir.

Biz bu çalışmada direk palpasyonla ve ultrasonografi (USG) kılavuzluğunda gerçekleştirilen İİAS sırasında, hasta başında yeterlilik değerlendirilmesinin, sitolojik yeterlilik ve histolojik kesin tanıda doğruluk oranlarına ne kadar katkısı olduğunu göstermeyi amaçladık.

Çalışmamıza, 2012-2015 yılları arasında, Kafkas Üniversitesi Tıp Fakültesi Sağlık Araştırma ve Uygulama Merkezi'nde, İç Hastalıkları veya Genel Cerrahi Anabilim Dalı'na başvurmuş, nodüler tiroid hastalığı saptanıp İİAS uygulanmış 443 (369 kadın, 74 erkek) hasta dâhil edilmiştir. Bu hastaların 247'sinde İİAS sırasında hasta başında yeterlilik değerlendirilirken 196'sında yeterlilik değerlendirilmemiştir. Hasta başında yeterlilik değerlendirilen 247 hastanın 49'u ve yeterlilik değerlendirilmeyen 196 hastanın 29'una, İİAS sonucuna göre sonrasında tiroidektomi uygulanmıştır. İİAS sitolojik değerlendirmeleri, Bethesda Sınıflamasına göre yapılmış olup histolojik tanı kategorileriyle korelasyonu; duyarlılık, özgüllük, pozitif öngörü değeri, negatif öngörü değeri, tanısal doğruluk oranlarına göre karşılaştırılmıştır.

Çalışmada, hasta başında yeterlilik değerlendirilen 247 hastanın 38'i (%15,4), yeterlilik değerlendirilmeyen 196 hastanın 79'u (%40,3) "Tanısal olmayan sitoloji" (TOS) tanısı almıştır. Bu iki grup arasındaki fark, istatistiksel olarak anlamlı sonuç vermiştir. Hasta başında yeterlilik değerlendirilen grupta; sitolojik olarak 146 olgu (%59,1) benign, 46 olgu (%18,6) önemi belirsiz atipi/önemi belirsiz foliküler lezyon (ÖBA/ÖBFL), 7 olgu (%2,8) foliküler neoplazi/foliküler neoplazi şüphesi (FN/FNŞ), 9 olgu (%3,6) malignite şüphesi (MŞ), 1 olgu (%0,4) malign olarak raporlanmıştır. Hasta başında yeterlilik değerlendirilmeyen grupta ise 86 olgu (%43,9) benign, 15 olgu (%7,7) ÖBA/ÖBFL, 2 olgu (%1,0) FN/FNŞ, 13 olgu (%6,6) MŞ, 1 olgu (%0,5) malign tanısı almıştır. Yeterlilik değerlendirilen grupta, sitolojik ve histopatolojik tanıların karşılaştırılması sonucunda, duyarlılık %30,7, özgüllük %75, pozitif öngörü değeri %50, negatif öngörü değeri %57,1, tanısal doğruluk %55,1; yeterlilik değerlendirilmeyen grupta ise duyarlılık %50, özgüllük %69,2, pozitif öngörü değeri %42,8 negatif öngörü değeri %75, tanısal doğruluk %63,1 olarak hesaplanmıştır.

Elde ettiğimiz veriler sonucunda, hasta başında yeterlilik değerlendirilmesi, sitolojik yeterlilik oranını arttırsa da tanısal doğruluk oranına katkı sağlamamaktadır. Çalışmamızda, duyarlılık, özgüllük ve tanısal doğruluk oranları literatürdeki diğer çalışmalara göre biraz düşüktür. Bunun nedeni bizim çalışmamızda İİAS'lerin

genellikle direk palpasyonla yapılması neticesinde papiller mikrokarsinom odaklarının örneklenememesi, sitolojik olarak follikül hücrelerinde, yer yer reaktif değişikliklerin (nükleer berraklaşma, irileşme ve üst üste dizilim gibi) malignite şüphesi gibi yanlış yorumlanmasından kaynaklanmaktadır.

Anahtar Sözcükler: Hasta başı yeterlilik değerlendirilmesi, tiroid, ince iğne aspirasyon sitolojisi

ABSTRACT

The İmpact of Rapid On-Site Assessment of Thyroid Cytology on Final Histopathologic Diagnosis and Cytologic Adequacy Rates

Thyroid fine needle aspiration cytology (FNAC) is a fast, safe and economical method for the evaluation of thyroid nodules. Although definitive diagnosis is not always possible, FNAC contributes to the further patient management and reduce unnecessary operation. The major problem in thyroid FNAC is the inability to aspirate adequate follicular epithelial cells. Rapid on-site assessment of fine needle aspiration is an effective method for solving this problem.

In our study, we aimed to evaluate whether rapid on-site evaluation of thyroid FNA with under USG guidance or by palpation only was effective at improving adequacy rates and histological diagnosis accuracy rate.

In this study, in the Department of Internal Medicine or General Surgery Department of Kafkas University Medical Faculty Health Research and Application Center were applied 443 (369 women, 74 men) patients who had nodular thyroid disease and performed FNAC, between 2012 and 2015 years, were included. On-site adequacy assessment of the aspirated material was performed in 247 cases, whereas 196 cases were performed without onsite evaluation. 49 of the 247 patients and 29 of the 196 patient undergo operation. FNAC cytological assessments were performed according to Bethesda Classification. Cytological and histopathological diagnosis were compared with the rates of sensitivity, specificity, positive predictive value, negative predictive value and diagnostic accuracy.

38 of the 247 patients (15,4%) evaluated with rapid onsite adequacy assessment and 79 of the 196 patients (40,3%) without onsite evaluation had non-diagnostic cytology result. The difference between these two groups was statistically significant. Within the onsite group; 146 cases (59,1%) benign, 46 cases (18,6%) atypia of undetermined significance or follicular lesion of undetermined significance (AUS/FLUS), 7 cases (2,8%) follicular neoplasm or suspicious for a follicular neoplasm (FN/SFN), 9 cases (3,6%) suspicious for malignancy, 1 case (0,4%) malignant were reported. Without the onsite group; 86 cases (43,9%) benign, 15 cases (7,7%) AUS/FLUS, 2 cases (1,0%) FN/SFN, 13 cases (6,6%) suspicious for malignancy, 1 case (0,5%) malignant result were obtained. As a result of comparing cytologic and histopathologic diagnoses within the onsite group; sensitivity was 30,7%, specificity was 75%, positive predictive value was 50%, negative predictive value was 57,1%, diagnostic accuracy was 55,1%; without the onsite group sensitivity was 50%, specificity was 69,2%, positive predictive value was 42,8%, negative predictive value was 75%, diagnostic accuracy was 63,1%.

Rapid on-site adequate evaluation does not contribute to the diagnostic accuracy rate even if it decrease the nondiagnostic rate. In our study, sensitivity, specificity, and diagnostic accuracy rates are slightly lower than in other studies in the literature. The reason is that our study, the papillary microcarcinoma focus can

not sampled with FNAC performed by palpation alone, in the cytological as follicular epithelial cells sometimes show reactive changes (nuclear clearing, enlargement, overlapping) is due to misinterpretation as suspicious for malignancy.

Keywords: Rapid on-site adequate evaluation, thyroid, fine needle aspiration

1.GİRİŞ VE AMAÇ

Tiroid nodülleri, tüm toplumlarda sıklığı giderek artan lezyonlardır. Kadınlarda, erkeklerden 4 kat fazla görülmektedir. Yaşlılık, düşük iyot alımı ile birlikte görülme olasılığı artmaktadır. Özellikle çocukluk yaşlarda iyonize radyasyon maruziyeti, yılda %2'lik bir oranda tiroid nodülü gelişme olasılığını arttırmaktadır. Farklı çalışmalardan elde edilen verilere göre tiroid nodüllerinin palpasyonla saptanma oranı %4-7 iken USG ile %20-76, otopsi serilerinde ise %50-65 arasındadır (1, 2).

Tiroid nodülü muayenesi, iyi bir öykü ve fizik muayene ile başlar. Tiroid stimülan hormon (TSH) düzeyi bakılır, tiroid USG ile değerlendirilir ve malignite olasılığı ekarte edilemeyen hastalara bir sonraki basamakta İİAS uygulanır (3). Özellikle multiple tiroid nodülü olan hastalarda, İİAS'nin USG klavuzluğunda uygulanması daha etkili olmaktadır (4).

İİAS, tiroid nodüllerinin değerlendirilmesi için pratik, güvenilir, verimli ve ekonomik bir yöntemdir (5). Kesin tanı her zaman mümkün olmasa da hastaların ileri dönemde yönetimine katkı sağlamakta ve gereksiz cerrahi uygulamaları azaltmaktadır (6). Tüm tiroid nodülleri değerlendirildiğinde, sadece %5-15'i maligndir (4).

İİAS'de doğru tanı konulabilmesi için öncelikle yeterli sayıda, tek bir preparatta, 6 grup başına en az 10-15 follikül hücresi görmek gerekmektedir (7, 8). Deneyimli yerlerde bile tiroid aspirasyonlarının %10-15'ine tanı konulamamaktadır (5). Bunun nedenleri, aspirasyonu uygulayan kişinin deneyimsizliği, tekniğinin yanlış olması, zayıf fiksasyon, preparat hazırlık ve boyama aşamalarındaki laboratuvar hataları, aşırı kistik, fibrotik, nekrotik nitelikte tiroid nodulleri ve kanama sonucu hücre detaylarının tam seçilememesi olabilir (9).

Benign-malign tiroid nodüllerini ayırt etmek ve TOS tanısını azaltmak için USG rehberliğinde, hasta başında yeterlilik değerlendirmesi yapılmaktadır (10).

Hızlı ve güvenilir bir morfolojik doğru tanı sağlaması açısından, Endokrinolog ve Radyolog gibi klinisyenlerle işbirliği içerisinde, İİAS sırasında hasta başında yeterlilik değerlendirilmesi, frozen örneklemesi gibi düşünülebilir. Hasta başında yeterlilik değerlendirilmesi, aspirasyon materyalinin yeterli veya yetersiz olduğu hakkında bilgi vermesinin yanında bazen de ön tanı konulmasını sağlayarak klinisyenler için anında geri bildirim oluşturabilir, klinisyeni materyalin natürü konusunda uyararak ek tanılar ve testler için yönlendirebilir. Aynı zamanda hasta başında yeterlilik değerlendirilmesi, hazırlanan preparat sayısını azaltarak maliyet ve zaman kazanımlarına katkı sağlamaktadır.

Biz bu çalışmada, 2012-2015 yılları arasında Kafkas Üniversitesi Tıp Fakültesi Sağlık Araştırma ve Uygulama Merkezi'nde İç Hastalıkları veya Genel Cerrahi Anabilim Dalına başvurmuş ve nodüler tiroid hastalığı saptanmış hastaları değerlendirdik. İİAS yapılmış toplamda 443 hastanın 247'sine İİAS sırasında hasta başında yeterlilik bakılmış, 196'sında yeterlilik değerlendirilmemiştir. Hasta başında yeterlilik bakılan 247 hastanın 49'u ve yeterlilik değerlendirilmeyen 196 hastanın 29'una, İİAS sonucuna göre sonrasında tiroidektomi uygulanmıştır. Bu çalışmada, İİAS sırasında, hasta başında yeterlilik değerlendirilmesinin, sitopatolojik tanıda TOS sonucunu ne kadar azalttığını ve histopatolojik tanıda doğruluk oranına ne kadar katkısı olduğunu göstermeyi amaçladık.

2. GENEL BİLGİLER

2.1 Tiroid Bezi Embriyolojisi

Tiroid bezi, embriyolojik olarak ilk gelişen endokrin bez olup fertilizasyondan yaklaşık 24 gün sonra, pirimitif farinks tabanında, orta hatta, birinci ve ikinci poşlar arasında kalan bölgede, endodermal bir kalınlaşmayla divertiküler bir yapı şeklinde oluşmaya başlamaktadır (11).

Gelişimin daha ileri evrelerinde, tiroid bezi iki loblu bir divertikül halinde, hyoid ve larinks kıkırdaklarının ventralinden geçerek aşağıya iner. Tiroid kaudale doğru inerken divertikülün açık kalan kısmı uzayıp tiroglossal kanal ismini alır. Başlangıçta tiroid divertikulumun içi boş iken kısa sürede 2. ve 3. trakea halkalarının önünde, istmus ile birbirine bağlı, sağ ve sol loblara ayrılmış solid hücre topluluğu haline gelir. Tiroid, yedinci haftada, trakeanın önünde son konumunu alır. Bu dönemde normalde tiroglossal kanal, dejenere olup ortadan kalkar. Tiroglossal kanalın proksimal açıklığı, dilin dorsumunda, küçük bir çukur olarak devamlılığını sürdürür ve "foramen caecum''olarak adlandırılır.

İnsanların yaklaşık %50'sinde, tiroglossal kanalın distal son parçasının bir kalıntısı olan, isthmustan yukarı doğru uzanan bir piramidal lob vardır. Mikroskopik olarak başlangıçta solid olan tiroid dokusunda, dokuzuncu haftada, folliküler hücre kordon ve tabakaları, onuncu haftada, lümen oluşturan tek katlı follikül hücreleri ile döşeli normal tiroid bezi morfolojisi oluşmaktadır. On dördüncü haftada ise tiroid follikül yapıları, tiroglobulin pozitif kolloidal materyal üretmeye ve tiroid hormonu sentezlemeye başlar. Kolloid, yüksek molekül ağırlıklı (660 kDa) bir glikoproteindir. Tiroid hormonları, yetişkin bir insandaki seviyeye, yaklaşık otuz beşinci haftada ulaşır ve bu dönemde hipotalamus, hipofiz ve tiroid aksı fonksiyonel olur (12-15).

Tiroid glandının gelişimi; Tiroid Transkripsiyon Faktör-1 (TTF-1), TTF-2 ve Paired Box Transkripsiyon Faktör 8 (PAX8) gibi spesifik transkripsiyon faktörlerinin, koordine eylemi tarafından kontrol edilir ve bunların değişen ekspresyonları, tiroid disgenezisinde muhtemel önemli bir rol oynar (16).

Tüm bu oluşum esnasında, ektopik tiroid dokusu, tiroglossal kanal kisti ve servikal fistüller meydana gelebilir. Tiroid glandının diğer ana epitelyal komponenti, C hücreleri, diğer adıyla parafoliküler hücreler olarak bilinen nöroendokrin hücreleridir. Bu hücreler, kalsitonin sentezinde görev alırlar (11) .

2.2 Tiroid Bezi Histolojisi

Embriyolojik olarak gelişimini tamamlayan tiroid bezi parankimi, gevşek bir bağ doku kapsülü ile örtülüdür. Bu kapsül bezin içinde septasyonlar oluşturarak tiroidin ana yapısını oluşturan 20-30 milyon kadar follikülü, ortalama 20-40 folliküle sahip lobüllere ayırır. Tiroid, follikülleri saran lenfatik kılcal kan damar ağı ile örülüdür. Bu kılcal kan damarı endotel hücreleri, diğer endokrin bezlerde olduğu gibi pencerelidir. Bu yapı moleküllerin aktarılmasını kolaylaştırmaktadır (15, 17).

Tiroid folliküllerinin morfolojik görünümü, bezin bölgesine ve işlevsel aktivitesine göre değişkenlik göstermektedir. Her bir follikül yapısı, oval, yuvarlak şekilli olup proliferatif aktivitesi yaşla ilişkilidir. En yüksek proliferatif aktivite prenatal grupta, en düşük erişkindedir (15, 17).

Follikül lümenleri, aktif tiroid hormonunun iyodize öncül proteini olan tiroglobülin (kolloid) ile doludur. Follikül, lümeni çepeçevre saran tek sıra küboidal-kolumnar veya yassı epitel ve bunu çevreleyen genelde ışık mikroskopisi ile görülemeyen bazal membrandan meydana gelir. Follikül epitelinin nükleusu, büyük ve veziküler olup bazal membrana yakın veya santral yerleşim gösterir. Sitoplazma soluk, asidofilik veya amfofilik, ince granüler yapıdadır. Hücre aktivitesi arttıkça sitoplazma genişler, çok geniş, granüler, asidofilik sitoplazmalı follikül hücreleri hurthle hücreleri (Askanazy hücreleri, oksifilik hücreler veya onkositler) olarak isimlendirilir. Ultrastrüktürel olarak bu granülarite, mitokondri birikimine bağlıdır. Morfolojik olarak tiroid epitelinin yapısı ve kolloid miktarı, fonksiyon hakkında bilgi verir. Genellikle kolumnar olan hücreler, hiperfonksiyon durumunda, yüksek prizmatik olur, çekirdek genişler ve lümende tiroglubulinin kullanımına bağlı, az miktarda, kenarları dantela gibi soluk boyalı kolloid bulunur. Hipofonksiyon durumunda ise follikül hücreleri yassı, çekirdek oval ve lümen koyu eozinofilik kolloid ile doludur.

Normal tiroid glandı ve özellikle benign lezyonlarda, parlak çift kırılım özelliği gösteren intraluminal kalsiyum oksalat kristalleri bulunabilir. Tiroidin paratiroid dokusundan ayrımında bu kristaller kullanılabilir (15, 16, 18).

Bir tiroid follikülünde, üç tip hücre görülebilir. Bu hücreler A, B, C hücreleridir. A hücresi (tirosit), normal follikül epitel hücresi, hem folliküler lümenle hem de bazal membranla ilişkide olup TSH'nın etkisi altında, tiroid hormonlarının yapımı ve salınımından sorumludur. Yangısal olaylarda ya da hücresel strese maruziyet durumlarında, birtakım follikül hücrelerinin yerini, büyük, sınırları belirgin B hücreleri, yani oksifilik hücreler (Hurthle hücresi, Askanazy hücresi) alır. Bu hücreler, eozinofilik, geniş granüler sitoplazmalı, iri nükleuslu, mitokondri ve oksidatif enzimlerden zengin hücrelerdir. B hücreleri fazla miktarda seratonin ve TSH reseptörü içerir, tiroglobulin sentezi yapar ancak fonksiyonu tam olarak bilinmemektedir. Radyasyona maruziyet, uzun sürmüş hipotiroidiler, kronik lenfositik tiroiditler ve yaşlılık, onkositik değişikliklere neden olabilir. C hücreleri, ultimobrankial cisimden köken alan lümenle ilişkili olmayan fakat bazal membranla ilişkili olan parafolliküler hücrelerdir. C hücreleri, büyük oranda tiroidin lateral loblarının orta ve üst 1/3'lük kısmında bulunurlar. İleri yaşta ve infantta erişkinlere göre çok daha fazla sayıdadır. Parafoliküler hücrelerin esas etkisi, kan kalsiyum düzeyini düşüren kalsitonin üretimidir. Bu olay TSH'nın kontrolünde olmayıp kan kalsiyum derişimindeki yükselme ile tetiklenmektedir. Bu hücreler bezin %1'inden azını oluşturmakla birlikte, tek tek ya da küçük gruplar halinde bulunurlar. Follikül hücrelerinden daha büyük, soluk boyanan, mitokondriden zengin, ekzantrik nukleuslu ve yuvarlak, oval nükleoluslu hücrelerdir. Aynı zamanda amin prekürsör alımı ve dekarboksilasyon sisteminin de bir parçasıdır. Bu hücreler kalsitonin, nöron spesifik enolaz (NSE), kromogranin A ve B, sekretogranin II ve sinaptofizin immünreaktivitesi gösterirler (15, 16, 18).

Neonatal tiroid glandlarının %90'ı ile yetişkin tiroidlerin %30'unda, brankial yarık kese kompleksi IV-V den gelişen, ultimobrankial cisim kalıntıları olduğu düşünülen solid hücre kalıntıları izlenebilir. Bu hücreler yüksek ve düşük molekül ağırlıklı sitokeratin, karsinoembriyonik antijen (CEA) ve P63 pozitiftir (16).

Tiroid glandında, brankial kese artıklarından kaynaklanan çeşitli varyasyonlar izlenebilir.

Bunlar;

1. İnterfolliküler stromada adipoz metaplazi
2. İntratiroidal matür kıkırdak dokusu
3. İntratiroidal ektopik timus
4. İntratiroidal paratiroid
5. İntratiroidal iskelet kası demetleri
6. İntratiroidal tükürük bezi dokusu
7. Peritiroidal pankreatik doku
8. Follikül epitel hücre sitoplazmalarında melanin benzeri pigment birikimidir (16).

2.3 Tiroid Bezi Fizyolojisi

Tiroid follikül epitel hücreleri, T3 ve T4 olarak adlandırılan, vücutta metabolizma hızı üzerine etkili triiyodotironin ve tiroksin hormonlarını salgılar. Parafoliküler hücrelerden de kalsiyum metobolizması için gerekli kalsitonin hormonu salınır. Tiroidden salgılanan T3 ve T4 düzeyleri, ön hipofiz bezinden, pulsatil ve diürnal olarak salgılanan TSH tarafından kontrol edilir. Kanda T3 ve T4 seviyeleri azaldığında hipotalamusun medial bazal kısmında üretilen tirotiropin relasing hormon (TRH) TSH'ı uyarır ve T3 ve T4 salınımı gerçekleşir. Kandaki yüksek T3 ve T4 seviyesi ise TRH ve TSH salınımını süprese eder (negatif geri besleme) (19, 20).

T3 ve T4 bazal metobolizmayı düzenleyen hormonlardır. Hücre membranını difüzyonla geçerek hücre içinde bulunan nükleer tiroid hormon reseptörü ile etkileşirler ve protein sentezini, yağ ve karbonhidrat katabolizmasını arttırırlar. Bu süreçte bazal metabolik hız artar (21).

Tiroid hormon salınımının hiç olmaması, bazal metabolizma hızının %40-50 kadar düşmesine, aşırı tiroid hormon sekresyonu, bazal metabolizma hızının %60-100 kadar artmasına yol açar (19).

Tiroid bezi tarafından salgılanan hormonların yaklaşık %93'ü T4, %7'si T3'dür. T4'ün büyük bir kısmı periferde T3'e deiyodine olur. T3, T4'ten on kat daha yüksek bir afinite ile hedef hücre nükleer reseptörüne bağlanır. Tiroid hormonu ile tiroid hormon nükleer reseptörleri arasındaki etkileşim, hedef genlerde, transkripsiyonlarını düzenleyen hormon-reseptör kompleksinin oluşumuyla sonuçlanır. T3'ün T4'e göre kanda kalış süresi daha kısadır bu nedenle kanda T4'ten çok daha az miktarlarda bulunur (19, 21).

Tiroid hormonlarının yapımı için diyetle haftada 1 mg, yılda 50 mg iyota gereksinim vardır. İnce barsaklardan absorbe edilen iyot, iyodür halinde ekstrasellüler mesafeye geçer. Bunun 4/5'i idrarla atılır. Kalan 1/5'i tiroid bezi tarafından tutulur. Tiroid hormon sentezinde ilk aşama, iyodür iyonlarının peroksidaz ile okside edilip elementel iyot oluşumudur. İkinci aşama ise tiroglobulindeki tirozinlerin iyotla birleşmesidir.

Follikül hücresinde, tirozine bir iyot bağlanarak monoiyodotironin (MIT), iki iyot bağlanarak diiyodotironin (DIT) oluşur. İki DIT birleşince T4, bir MIT ile bir DIT birleşince T3 meydana gelir. Tiroid hormonları, tiroglobüline bağlı olarak follikül lümenlerinde depolanır. İhtiyaç halinde lizozomun proteolitik enzimi, tiroglobülini sindirir. Sonuçta T3 ve T4, tiroglobülinden ayrılarak kana serbest hormon şeklinde salınır (19, 20).

Tiroid hormonları, kanda, üç farklı plazma proteini ile taşınır. Bu bağlayıcı proteinler, serumdaki serbest T3 ve T4'ü dar bir sınır içinde tutar. T4'ün %60'ı tiroksin bağlayıcı globulin (TBG), %30'u tiroksin bağlayıcı prealbumin (TBPA), %10'u albümin ile taşınır. Tiroid hormonlarının, plazmada, sadece %0,02'si serbest halde bulunur. Bu da esas aktif fraksiyonu oluşturur. T3'ün TBG'ye bağlanma gücü, T4'e göre daha azdır. Bu nedenle T3, hedef dokuya, T4'ten önce ulaşır. T3, T4'e göre 3-4 kat daha aktiftir. T3'ün yarı ömrü 1 gün, T4'ün yarı ömrü ise 7 gündür. Bu hormonlar, hedef dokuya ATP bağımlı aktif transportla veya pasif difüzyonla geçer ve etkilerini hücrenin nükleer tiroid hormon reseptörüne bağlanarak gösterirler (20, 22).

2.4 Tiroid Bezi Anatomisi

Tiroid bezi, boynun ön yüzünde, servikal 5 ve torakal 1 vertebra seviyesinde, krikoid kıkırdağın hemen altında yer alan kahverenkli, sert kıvamlı, yaklaşık olarak erişkinde 15-20 gram ağırlığında, endokrin bir organdır. Tiroid bezi sağ, sol lob ve onları birleştiren isthmustan oluşur. Bazı kişilerde, hyoid kemiğe doğru uzanım gösteren, tiroglossal kanalın kalıntısı olan, piramidal lob adı verilen bir ara lob bulunabilir (23).

Tiroid bezi, anterior yüzde, sternohyoideus ve sternothyroideus kasları ile lateralde sternokleidomastoid kası ve karotis kılıfı ile arka yüzde ise trakea ve özofagus ile komşuluk gösterir. Tiroid bezinin sağ ve sol loblarının boyutu, yaklaşık 4x2x2 cm boyutlarında olup isthmus ise 1,5 cm genişliğinde, 0,5 cm kalınlığındadır (24).

Tiroid bezi, gevşek bağ dokusudan oluşan ince fibröz bir kapsül ile sarılıdır. Bu kapsül yanı sıra tiroid bezi, trakea, özofagus, larinksi de örten derin servikal pretrakeal fasyanın, anterior ve posterior yaprakları (yalancı kapsül) ile örtülüdür. Yutkunma sırasında, bu yalancı kapsül, tiroidin larinksle birlikte hareket etmesini sağlar (20, 25).

Dakikada yaklaşık 5 ml/gr kanlanan tiroid bezi, iki major arterden beslenir. Süperior tiroid arter, eksternal karotis arterin ilk dalıdır. Tiroid loblarının apeksinde, anterior ve posterior, bazen de lateral dallara ayrılıp orta kısımdan tiroid loblarına girer. İnferior tiroid arter, subklavian arterin dalı olan tiroservikal trunkustan köken alır. Karotis kılıfının posteriorunda, boyundan yukarı doğru ilerler, inferior, posterior ve internal olmak üzere üç dala ayrılarak tiroid loblarının orta kesiminden beze girer. Tiroidea ima arteri, doğrudan aortadan veya brakiyosefalik trunkustan köken alır ve trakeanın önünde seyrederek isthmus seviyesinde dokuya girer.

Tiroid bezinin venöz derenajı, vena thyroidea süperior ve medius ile vena jugularis internaya, vena thyroidea inferior ile vena brakiosefalikusa olmaktadır (24, 26). Tiroid bezininin süperior ve medial bölgeleri, derin servikal lenf nodlarına drene olurken inferior bölgesinin lenfatik drenajı ise pretrakeal ve paratrakeal lenf nodlarına olmaktadır. İsthmus üzerinde bulunan ve trakea önünden palpe edilebilen

lenf bezine ‘’Delphian Nodu’’ denir. Bu lenf bezi malignitelere veya tiroiditlere sıklıkla eşlik eder (23, 24).

Tiroid glandı, otonom sinir sisteminin sempatik ve parasempatik dalları ile inerve olur. Sempatik lifler, servikal sempatik ganglionlar tarafından, parasempatik lifler ise vagus’un yan dalları olan N. laryngeus süperior ve N.laryngeus inferior’dan ayrılan sinir dallarıyla kontrol edilmektedir (24).

2.5 Tiroidin Nonneoplastik Hastalıkları

2.5.1. Konjenital Anomaliler

- Agenezi
- Heterotropi veya ektopi
- Tiroglossal duktus kisti
- Brankial yarık kisti
- İsthmus anomalileri
- Piramidal lob anomalileri
- Solid hücre artıkları
- Brakial ve faringeal kese artıkları
- Damar, lenf, kas, sinir anomalileri
- Tiroid inklüzyon ve metaplazileri

2.5.2. Tiroiditler

Bazen nodül oluşmasına veya bezin asimetrik büyümesine neden olsa da tiroiditler genellikle diffüzdür.

1. Akut tiroidit: Yetersiz beslenen çocuklar, yaşlılar, immün sistemi baskılanmış kişiler, boyun travması geçirmiş sağlıklı bireylerde veya radyasyon maruziyeti sonrası tiroid bezinde ağrılı büyüme ile kendini gösterir. Streptococcus haemolyticus, Staphylococcus aereus ve pneumococcus en sık izlenen organizmalardır. Makroskopik olarak bez, pürülan alanlarda yumuşak kıvamlıdır. Mikroskopik olarak nötrofilik infiltrasyon ve doku nekrozu görülür. Tanı teyidi tiroid bezine yapılan ince iğne aspirasyonunda, yoğun püy materyali görülmesiyle sağlanabilir (16, 27).

2. Granülomatöz (De Quervain) tiroiditi: Subakut tiroidit olarak da adlandırılmaktadır. Etyolojisi kesin olarak bilinmeyen sıklıkla viral üst solunum yolu enfeksiyonlarını takiben orta yaşlı kadınlarda, disfaji, tiroid bölgesinde palpasyonda ağrı, ateş ve halsizlik semptomları ile başlar. İyot alımının komplet supresyonu ile T3, T4'te artmış serum düzeyleri izlenir. Son döneminde hipotiroidizm görülebilir. HLA-B35 haploidi ile ilişkilidir. Makroskopik olarak gland sert ve asimetrik olarak büyüyerek normal boyutunun iki katına kadar çıkabilir. Mikroskopik olarak ise belirgin inflamasyon, polimorfonükleer lökositler, lenfositler, plazma hücreleri yanı sıra histiositik natürde, içleri kolloid ile dolu, dev hücreler içeren granülomlar gözlenmektedir. Fokal fibrozis alanları eşlik edebilir. CEA akut evrede, CA19-9 hastalığın geç evresinde pozitiftir (16, 27).

3. Palpasyon tiroiditi (Multifokal granülomatöz follikülit): Minör travmaya karşı veya bazen spontan olarak izlenen follikül gruplarında, fokal veya geniş epitel kayıplarının yerini, histiyositler, lenfositler, multinükleer dev hücrelerin aldığı nispeten sık görülen klinik olarak önemsiz bir tablodur (16).

4. Diğer granülomatöz inflamasyonlar: Tüberküloz, sarkoidoz, postoperatif nekrotizan granülomlardır (16).

5. Riedel tiroidit (İnvaziv fibröz tiroidit): Oldukça nadirdir. Geç yaşlarda, kadınlarda daha sık olan bazen boyun bölgesine sınırlı, bazen sistemik (retroperitoneal, mediastinal, retroorbital fibrozis ve sklerozan kolanjit ile birlikte görülen) bir hastalığın parçasıdır. Klinik olarak karsinom düşündüren, makroskopik olarak tiroidin tümünü veya asimetrik olarak bir kısmını tutan, tiroid kapsülünden çevre kas dokuya da uzanım gösteren, yaygın fibrozis neticesinde tiroid glandının taş gibi sert olduğu bir hastalıktır.

Histolojik olarak tiroid folliküllerinin yerini lenfosit, plazma hücreleri ve keloid benzeri fibröz doku almıştır. Trombozise neden olan vaskülit tablosunun eşlik etmesi önemli bir tanısal özelliktir. IgG4 pozitif plazma hücreleri, tanı için faydalı olabilir. Ayırıcı tanıya, hashimoto tiroiditin fibröz varyantı girmektedir. Bazı hastalarda bu iki hastalık kombine olarak gözlenebilmektedir (16, 27)

6. Otoimmün (Lenfositik tiroiditit ve Hashimoto) tiroiditi: Lenfositik tiroidit ve Hashimoto tiroiditinde gözlenen morfolojik ve immünopatolojik benzerlikler, her ikisininde organ spesifik immün geçişli bir inflamatuar hastalık olduğunu göstermektedir. Tiroglobuline, tirotropin reseptörlerine (TSHR), diğer folliküler hücre reseptörlerine karşı otoantikor üretimi vardır. Bu tiroiditlerde rol alan faktörler multigenik ve multifaktöriyeldir. Morfolojik olarak ortak bulgu germinal merkezli yaygın lenfositik infiltrasyonun görülmesidir. Ayrımda, follikül epitel hücreleri, diffüz hiperplastik olduğunda tanı Graves hastalığı, onkositik değişiklik gösterdiğinde hashimoto tiroiditi, nispeten normal görüldüğünde ise lenfositik tiroidittir (16, 27).

a) Lenfositik tiroidit: Sıklıkla çocukluk yaşlarda görülür. Makroskopik olarak gland diffüz büyük, sert, kesit yüzü solid, beyaz renkli ve yer yer nodülerdir. Mikroskopik olarak germinal merkezli dağınık lenfoid nodüller, bazen atrofinin eşlik ettiği doğal yapıda follikül hücreleri izlenir (16, 27).

b) Hashimoto tiroiditi: Kadınlarda sık görülen, 40 yaş üstü bir otoimmun tiroidit tablosudur. Makroskopik olarak tiroid simetrik olarak büyümüş ve serttir. Kesit yüzü fibrotik, lenfoid dokuya bağlı sarı-gri renkli, nodüler görünümdedir. Kolloid, kalsifikasyon, nekroz beklenmeyen bulgulardır. Mikroskopik olarak belirgin germinal merkezleri olan lenfoid folliküller ile birlikte plazma hücreleri, histiyositler, multinükleer dev hücreler izlenebilir. Follikül hücrelerinde onkositik değişiklikler ve bazen metaplastik skuamöz hücre değişiklikleri görülebilir. Folliküller genellikle atrofiktir, yer yer reaktif değişiklikler (nükleer berraklaşma, irileşme ve üst üste dizilim gibi) gösterebilir. Bu nedenle papiller tiroid karsinomu (PTK) ile karışabilmektedir. Hashimoto tiroiditi zemininde en sık görülen lenfoma, Diffüz büyük B-hücreli tiptir. Hashimoto tiroiditinin, lenfoma, PTK, hurthle hücreli neoplazmlar, plazmositom gibi hastalıklara zemin hazırladığı düşünülmektedir (16, 27).

c) Ağrısız sessiz tiroidit: Hipotiroidizmi takip eden hipertiroidizmin izlendiği, tiroid bezinin ağrısız büyüdüğü, postpartum dönemle ilişkili otoimmün hastalıktır (27).

7. Multifokal sklerozan tiroidit: Normal bir tiroid veya hashimoto tiroiditi zemininde gelişebilen, yıldız şeklinde, multipl fibrozis odakları içeren, veziküler nükleuslu, düzensiz, sıkışmış, bazende hiperplastik değişikliklere uğramış follikül epitel hücrelerinin görüldüğü bir hastalıktır (16).

8. Radyasyon ve ilaç uygulama tiroiditi: Radyasyon etkisi, doza bağlı olarak sıklık sırasına göre; folliküler hiperplazi, lenfositik infiltrasyon, adenomatöz nodül, onkositik ve skuamöz metaplazi, nükleer anormallikler, fibrozis gibi değişiklikleri kapsamaktadır.

Lityum ve amiodaron gibi ilaçlar tiroidde morfolojik değişikliklere neden olabilirler (27).

2.5.3. Hiperplaziler

1. Dishormonogenetik guatr: Patogenezinde, TSH'ya cevapsızlık, iyodin transport defekleri, tiroglobulin sentez ve sekresyon defekleri, deiyodinaz defekleri ve tiroid hormon transferinde bozukluklar rol oynar. Makroskopik olarak multinodüler bir büyüme söz konusudur. Mikroskopik olarak farklı yapısal özellikler gösteren hiperplastik nodüller, arada belirgin hiperkromatik nükleuslu, atipik hücreler dikkati çeker. Kolloid azdır. Fibrozis ve mitoz sık olarak karşımıza çıkabilir (16).

2. Nodüler guatr: En sık görülen tiroid hastalığıdır. Endemik ve sporadik iki formu vardır. Sporadik guatr da patogenez bilinmemektedir. Kadınlarda sıktır. Daha çok T4 gereksiniminin arttığı ergenlik döneminde karşılaşılmaktadır. Nedenleri arasında tiroid hormon sentezini etkileyen bazı besinler (lahana, karnabahar, şalgam gibi), kalsiyum fazlalığı, böbreklerden artmış iyot atımı ve insülin-benzeri büyüme faktörü I 'in artmış yapımı sayılabilir. Endemik guatr ise toprak, su ve besinlerde iyotun yetersiz olduğu coğrafik bölgelerde görülür. İyot eksikliği sonucunda, tiroid hormon sentezi azalır. Bu durumda kompansatuar olarak TSH sekresyonu artar. Bu artış follikül epitel hücrelerinde kolumnar hücre değişikliğine ve hiperaktif bir tiroide neden olmaktadır. Sonrasında iyot alımı artarsa diffüz veya multinodüler masif kolloid birikimi görülmektedir. Erken dönemde follikül hücreleri hiperplastik, involüsyon döneminde küboidal, geç dönemde atrofik olarak izlenmektedir (16, 21).

Diffüz guatrlar, zamanla hiperplazi ve involüsyonlara uğrayarak multinodüler guatra (MNG) dönüşürler. Bu lezyonlar normalde hormon üretmezler ancak uzun yıllar süren guatrlarda, otonom, TSH'dan bağımsız tiroid hormonu üreten nodüller gelişebilir (Plummer sendromu) ve bununla birlikte tirotoksikoz semptomları izlenebilir (21).

Makroskopik olarak farklı boyutlarda lobüllerden oluşan, büyük tiroid bezi izlenir. Kesit yüzü, kahverengi, camsı, saydam görünümlü düzensiz nodüllerden oluşmaktadır. Bazı alanlarda kanama, kalsifikasyon, kistik dejenerasyon, fibrozis, görülebilir. Mikroskopik olarak nodüller, bazen içi kolloid ile dolu, iri folliküllerden; bazen hiperplastik follikül hücrelerinden, bazen de sadece hurthle hücrelerinden oluşabilmektedir. Lümene doğru papiller çıkıntılar izlenebilir. Bazı dilate folliküllerde, bir alanda, aktif follikül kümesi (sözde "Sanderson polsterleri") göze çarpabilir. Folliküler rüptür sonucu, kolloide karşı oluşmuş histiyositler ve yabancı cisim dev hücreler gözlenebilir (16, 21).

Patoloji her ne kadar hiperfonksiyon ile ilişkili olsa da hastalar çoğunlukla ötiroiddir. Klinik öykü, bezin kitle etkisi yaparak komşu organlara bası etkisiyle ortaya çıkmaktadır (16, 21, 27).

3. Graves hastalığı (Diffüz toksik guatr): Endojen hipertiroidin en sık nedenidir. 20-40 yaşları arasında izlenen otoimmün bir hastalıktır. Kadınlarda erkeklere göre 7 kat fazla görülür. Genetik yatkınlık söz konusudur. İnsan lökosit antijenleri haplotipi HLA-DR3, inhibitör T hücre reseptörü CTLA-4, tirozin fosfatazı kodlayan gende PTPN22 polimorfizm varlığı ile ilişkilidir. Hasta yakınlarınında diğer otoimmün hastalıklara yakalanma insidansı artmıştır (21).

Patogenezde TSH reseptörüne karşı olan bazı otoantikorlar rol alır.

a) Tiroid stimülan immünglobulin: TSH reseptörüne bağlanan bir IgG antikoru olup adenil siklazı uyararak tiroid hormon salınımını arttırır.

b) Tiroidin büyümesini uyaran immünglobulin: TSH reseptörlerine karşı olan bu Ig tiroid follikül epitellerinin çoğalmasını sağlar.

c) Tirotropin bağlayan baskılayıcı immünglobulin: TSH'nın tiroid follikül epitellerindeki reseptörlere bağlanmasını önler. Bu olay, Graves hastalarında izlenen hipotiroidi ataklarını açıklamaktadır (21).

Klinik olarak hastaların genelinde, kaslarda zayıflık, kilo kaybı, taşikardi, iştah artışı, guatr; % 25-50 hastada ekzoftalmus (oftalmopati) ve geç klinik dönemde pretibial miksödem görülmektedir. Laboratuar olarak serbest T3, T4 ve radyoaktif iyot alımı artmıştır (16).

Makroskopik olarak tiroid diffüz ve simetrik olarak büyümüştür. Kesit yüzü, vaskülarizasyon dolayısıyla kırmızı ve yumuşaktır. Mikroskopik olarak folliküler hiperplazi, vasküler konjesyon, follikül epitellerinde kolumnar hücre değişiklikleri izlenir. Kolloid, soluk, ince vakuollü ve azdır. Papiller hiperplazi ve nükleer berraklaşma oldukça sık bir bulgudur. PTK ile karıştırılmamalıdır. Papiller hiperplazide PTK'dan farklı olarak fibrovasküler korlar bulunmaz. Nükleuslar genellikle bazal yerleşimli olup PTK nükleer özelliklerini göstermezler. İnterfoliküler stromada germinal merkez oluşturan lenfoid infiltrasyon sık bir bulgudur (16, 21, 27).

Tedavide propiltiyourasil, tiamazol, karbimazol gibi antitiroid ilaçlar, radyoaktif iyot ve subtotal tiroidektomi yer almaktadır. Radyoaktif iyot tedavisi sonucunda erken dönemde nükleer anormallikler, vasküler değişiklikler izlenirken ileri dönemde folliküler atrofi ve fibrozis gelişmektedir (16).

2.5.4. Diğerleri

- Amiloidoz
- Radyasyon fibrozisi
- Skleroderma
- Malakoplaki

2.6 Tiroidin Neoplastik Hastalıkları

Tiroid bezinde benign adenomlardan agresif seyirli anaplastik karsinomlara kadar birçok tipte primer veya sekonder neoplazmlar gelişebilmektedir. Ancak sıklıkla bu neoplazmlar, primer ve epitelyal olarak karşımıza çıkmaktadır. Klinik

olarak bazı bulgular, nodüllerin malignitesi hakkında bilgi verebilir. Örneğin soliter nodüllerin multipl nodüllere göre, genç hastaların yaşlılara göre, erkek hastaların kadınlara göre malignite olasılığı daha fazladır. Baş-boyun bölgesine radyasyon öyküsü, malignite riskini arttıran bir risk faktörüdür. Radyoaktif iyot tutan sıcak nodüller, soğuk nodüllere nazaran benign oluşumları akla getirmektedir. Soğuk nodüllerin ise ancak %10'u malignidir (21).

Tiroid bezinin tümörleri, adenomlar ve karsinomlar olarak ayrılmaktadır (16).

2.6.1. Tiroid Adenomu ve İlişkili Tümörleri

1. Folliküler Adenom

Folliküler adenom (FA), follikül epiteli hücre diferansiyasyonu sonucu oluşan benign tiroid neoplazmıdır. Makroskopik olarak adenomlar, tektir ve çevre tiroid parankiminden düzenli bir sınırla ayrılmasını sağlayan fibröz kapsüle sahiptir. 3-10 cm arasında değişen boyutlarda olup kesit yüzü kabarıktır. FA'da fıbröz kapsül ince iken folliküler karsinom'da (FK) daha kalın izlenmektedir. Kapsülde orta çaplı damarlar ve düz kas demetleri bulunması, bunun gerçek bir kapsül olduğunun kanıtıdır. Rengi, kolloid içeriğine göre, gri-beyazdan, bronz-kahverengiye kadar değişkenlik gösterir (16, 28).

Adenomlar patern olarak komşu tiroid parankiminden farklı yapısal ve sitolojik özellikte, uniform görünümde, çevre tiroid glandlarına bası bulguları gösteren neoplazmlardır. Bu bulgular FA'nın MNG'nin dominant nodüllerinden ayırt edilmesini sağlar. Bazen follikül hücreleri, hurthle hücre değişikliği gösterir. Hurthle hücreli adenomunda (HHA) davranışı, FA gibidir. Çok çeşitli paternler (makrofoliküler, mikrofoliküler, normofoliküler, trabeküler, solid) sergileyebilir. Hatta papiller yapılanma gösterip PTK ile karıştırılabilir. Mitoz sık bir bulgu değildir. Tümör büyüdükçe bazı dejeneratif değişiklikler; kanama, ödem, fibrozis, kalsifikasyon gözlenebilir. Benign nitelikteki bu tümörlerde, nadirende olsa pleomorfik, belirgin atipik sitoplazmalı, hiperkromatik nükleuslu ve belirgin nükleoluslu hücreler ile multinükleer dev hücreler izlenebilir. Çoğu hasta, ötiroid olup görüntüleme yöntemlerinde nodülleri çoğunlukla nonfonksiyone (soğuk), bazen

ılık, çok az oranda da (hiperfonksiyone) sıcak nodül şeklinde tespit edilir. Klinikte tiroglobülin yüksekliği, bazen de hipertroidizm semptomları gösterebilir (16, 21, 27).

Tiroidin toksik adenomlarının patogenezinde, TSH reseptör sinyal yolağının önemli bir rolü vardır. Bu sinyal yolaklarından birinde (TSHR veya GNAS1) izlenen aktive edici mutasyonlar sonucunda, follikül hücreleri, TSH'dan bağımsız tiroid hormonu sentezlemeye başlarlar.

Aktive RAS mutasyonları ve PAX8/PPARy yeniden düzenlenmesi FK'da daha yüksek insidansta olsa da, adenomlarda da bulunmaktadır. Moleküler yöntemlerle FA ve FK'nın ayrımı yapılamamaktadır (16, 21).

Bazı sendromik hastalarda (Cowden sendromu, Carney kompleks tip I ve McCune -Albright sendromları gibi), multiple FA'lar görülmektedir (16).

FA ve FK ayırıcı tanısı, sadece kapsül ve/veya vasküler invazyonun gösterilmesi ile yapılabildiği için rezeksiyon materyallerinin ayrıntılı olarak incelenmesi gerekir. Bu hastalarda standart tedavi biçimi lobektomidir (16).

FA varyantları; Hurthle hücreli (onkositik) adenom, hyalinize trabeküler adenom, atipik adenom, bizaar nükleuslu adenom, iğsi hücreli adenom, adenolipom, adenokondrom, minosiklin tedavisi sonrası izlenen siyah adenom, toksik (Plummer) adenom, berrak hücreli adenomdur (16).

2. Hyalinize Trabeküler Tümör ve İlişkili Lezyonlar

Follikül epitelinden köken alan, trabeküler ve çevresi hyalinize bir stromayla çevrili, organoid gelişim paterni gösteren neoplazmdır. PTK'nın, nükleer özelliklerini gösteren follikül hücreleri ile birlikte hem intraselüler hem de ekstraselüler olarak bulunan belirgin hyalin birikimleri ve psammom cisimcikleri gözlenebilmektedir. Folliküler yapılanma pek izlenmez. Sitoplazma asidofılik, amfofilik veya şeffaf özelliklerde olabilir. Hücre sınırları belirgin, yuvarlak, oval şekilli nükleuslu hücreler izlenmektedir. Mitoz genellikle yoktur. Hyalinize trabeküler tümör, günümüzde, birçok tiroid lezyonunda görülebilen bir büyüme paterni olarak kabul edilmektedir. Bazı görüşler PTK ile benzerlik gösteren nükleer sitoloji, immünprofil ve RET onkogen yeniden düzenlenmesi gibi bulgulardan dolayı

bunun bir PTK varyantı olabileceğini düşündürse de KRAS ve BRAF mutasyonlarının olmaması ve benign davranış göstermesinden ötürü bu düşünceden vazgeçilmiştir (16, 27, 29, 30).

2.6.2.Tiroid Karsinomları

2.6.2.1. Epidemiyoloji

Tiroid kanserleri, endokrin sistemin en sık görülen tümörleri olmakla birlikte tüm malignitelerin yaklaşık %1'ini oluşturur. Özellikle kadınlarda, 2-4 kat daha fazla görülmektedir. Radyasyon maruziyetinin artması ve tanı tekniklerinin gelişmesiyle insidansı gün geçtikçe artış göstermektedir (31).

Papiller, folliküler ve anaplastik karsinomlar, tiroidin follikül epitelinden köken alırken tiroidin diğer kanserleri, (medullar, primer lenfoma, sarkom) non-epitelyal tümörlerdir. Özellikle follikül epitel hücrelerinden kaynaklanan tiroid karsinomları, uzun yaşam ömrü ve sıklıkla iyi diferansiye histolojik özellikler gösteren kanserler olarak bilinmektedir. Büyük bir kısmının 10 yıllık sağkalımı %90'ın üzerindedir. Erken tanı ve yeni geliştirilen tedaviler ile mortalite oranı gün geçtikçe azalmaktadır (29, 31, 32).

Genç ve orta yaş grubunda izlenen tiroid karsinomlarında, kadın üstünlüğü belirginken çocukluk ve yaşlılık döneminde, kadın erkek oranı birbirine yakındır. Bu durum tiroid karsinomu patogenezinde, spesifik yatkınlık geninin, seks hormonu reseptör elementleriyle ilişkili olabileceğini düşündürmektedir. Görülme sıklığı yaş ile artış gösterir ancak 50 yaşından sonra plato çizmektedir. Tümörlerin spesifik görülme dönemleri; 40-50 yaş aralığında PTK, 50 yaş civarı folliküler ve medüller karsinom, 60 yaş civarı az diferansiye ve andiferansiye karsinomlar şeklindedir (29).

2.6.2.2. Etiyoloji ve Patogenez

Tiroid malignitelerinde, çevresel faktörler rol oynamaktadır. Bu faktörler, onkogenezde multiple genetik değişikliklere yol açmaktadır. Bu genetik değişiklikler hücre çoğalmasını arttırmaktadır (33). En önemli risk faktörü, çocukluk yaşlarda iyonize radyasyon maruziyetidir. Çernobil nükleer kazasının ardından 7 yaş altı çocuklarda, özellikle PTK görülme oranı çok artmış ve bu tümörler daha agresif gidiş göstermiştir (21, 34).

İyot eksikliğinde, T3 ve T4 azalır ve kompansatuar olarak TSH salgısı artar. Bu artış tiroid follikül hücreleri üzerinde FK ve anaplastik tiroid karsinomu ile ilişkili genetik değişikliklere ve proliferatif aktiviteye neden olabilir. İyot alımının fazla olduğu bireylerde ise PTK daha sık izlenmektedir (11, 34).

Genetik etkenler: Follikül epitel hücresi kaynaklı tiroid kanserlerinde, büyüme faktörü ile ilişkili 2 yolak etkin rol oynar. Bunlar mitojen aktivite protein (MAP) kinaz ve fosfatidilinositol-3-kinaz (PI-3K/AKT) yolağıdır. PTK'da MAP kinaz yolağının aktivasyonunda, RET veya Nörotrofik tirozin kinaz reseptörü 1 (NTRK1) genlerinin yeniden düzenlenmesi ile bilinen en yaygın mutasyonu, %40-45 oranlarında izlenen BRAF geninde nokta mutasyonlar etkili olur. BRAF mutasyonu lenfatik yayılım, uzak metastaz, dediferansiyasyona eğilim ve yüksek rekürrens oranlarıyla ilişili bulunmuştur (21, 30, 33, 35).

Folliküler karsinomda ise PI-3K/AKT yolağında mutasyonlar vardır. RAS ve PIK3CA nokta mutasyonları FA'dan başlayarak FK ve anaplastik karsinoma doğru artış göstermektedir. RAS, iyi diferansiye tümörlerin, vasküler invazyon ve uzak metastaz yapabilme gücünü gösteren bir belirteç olarak kullanılabilir. PAX8/PPARG füzyon geni, FK ve FVPTK olgularının yaklaşık %33'ünde görülmekle birlikte malignite için spesifik değildir (21, 33, 35).

Andiferansiye tiroid karsinomları, de nova veya iyi diferansiye bir tümörün dediferansiye olması sonucu oluşabilir. Bu nedenle iyi diferansiye tümörde izlenen moleküler değişiklikler de eşlik edebilir. Andiferansiye tiroid karsinomları için spesifik olan TP53 inaktivasyonudur (21, 33, 35).

Medüller tiroid karsinomu, diğer tiroid karsinomlarından farklı olarak parafoliküler C hücrelerinden köken almaktadır. Ailesel veya sporadik gelişim gösterebilir. RET protoonkogeni, parafoliküler C hücrelerinde sık ancak follikül hücrelerinde az görülen bir tirozin kinaz reseptörüdür. RET germline mutasyonları, multipl endokrin neoplazilerde (MEN2A, MEN2B), ailesel medüller tiroid kanseri (FMTC) ve sporadik medüller karsinomda görülebilir. RET germline mutasyonları tespit edilen hastalara erken dönemde profilaktik tiroidektomi yapılması gerekmektedir (21, 33, 36).

2.6.2.3. Papiller Tiroid Karsinomu

Tiroid karsinomlarının en sık görülen tipidir. Tüm tiroid karsinomlarının %85'i PTK'dır (30). Her yaşta görülebilse de en sık 40'lı yaşlarda ve kadınlarda izlenmektedir. Özellikle çoçukluk yaşlarda radyasyon maruziyeti, hashimoto tiroiditi, iyottan zengin diyet ve aile öyküsü etyolojide rol almaktadır. Tek odaklı veya multisentrik olabilir. Sıklıkla lenfatik olarak yayılım gösterir. Olguların yaklaşık yarısında, komşu servikal lenf nodlarına metastaz beklenen bir bulgudur ancak diğer neoplazmların tersine boyun bölgesine lenfatik yayılım yaşam süresini etkilememektedir. Uzak metastazları, nadiren de olsa akciğer, kemik, beyin ve karaciğerde görülebilir veya direk yayılımla komşu organları invaze edebilir (16, 21, 37). PTK mortalite oranı düşüktür. %90 civarında sağ kalım göstermektedir (38).

Makroskopik özelikleri, çok farklı boyutlara ulaşabilen, solid, sert, sarı-beyaz renkte, bazen kapsüle görünümde bazen düzensiz sınırlı, infiltratif özellikte kitlelerdir. Distrofik kalsifikasyon, nekroz, fibrozis, kemik yapımı, kistik alanlar eşlik edebilir (16, 21, 39).

Mikroskopik olarak, kompleks, dallanan fibrovasküler kor içeren, tek sıra veya stratifiye küboidal hücreler ile döşeli papiller yapılar izlenmektedir. Papiller yapılar ile birlikte follikül yapıları da gözlenebilmektedir. Stroma gevşek, miksoid, hyalinize olabilir, lenfoid infiltrat içerebilir (16, 21).

Karakteristik nükleer özellikleri;

- Nükleuslar sıklıkla büyüktür, üst üste dizilim (overlapping) gösterir.
- Nükleer kromatin açılarak nükleer membran çevresinde belirginleşir, nükleus, soluk tozsu kromatinli, buzlu cam görüntüsü (şeffaf, berrak) verir.
- Nükleer membran, kalın ve düzensiz olup nükleolus ya belirgin değildir ya da periferal yerleşimlidir.
- İntranükleer psödoinklüzyonlar, nükleer membranın nükleus içine girmesi ile oluşur. Keskin sınırlı, tek, yuvarlak, sitoplazma içerdiği için sitoplazma rengindedir.
- Nükleer yarıklanma (groove), nükleusun uzun ekseni boyunca uzanım gösteren nükleer membran katlantıları sonucunda izlenir.
- Nükleuslar oval veya elonge şekillidir (16, 38).

Tiroid papiller karsinomlarının yaklaşık yarısında, tümör stromasında, tümör hücreleri ile ilişkili konsantrik lameller yapıda kalsifiye psammom cisimcikleri gözlenebilir. Psammom cisimleri PTK'nın en sık diffüz sklerozan varyantında izlenmektedir. Solid, trabeküler patern ve skuamöz metaplazi görülebilir. Bu parametreler prognozla ilişkisizdir (16).

Papiller tiroid karsinomunun morfolojik, klinik ve prognozları açısından farklılıklar gösteren birçok alt tipi mevcuttur (38).

Tiroid Papiller Karsinomunun Varyantları

1. **Papiller mikrokarsinom**; Tüm PTK varyantları arasında %40 sıklıkta izlenmektedir (30). "Dünya Sağlık Örgütü" (WHO) tanımlamasına göre tümör çapının, 1 cm veya daha küçük boyutlu olduğu kanserlere denilmektedir. Yapılan otopsilerin %25'inde insidental olarak gözlenmektedir (29). Diğer papiller karsinomların aksine erkek üstünlüğü mevcuttur. Agresiv klinik davranış gösterebilir. %7 ekstratiroidal yayılım, %28 lenf nodu metastazı, %0,7 uzak metastaz, %5 rekürrens ve %0,3 ölümle sonuçlanabilir. Nadiren de olsa İİAS'lerde tespit edilebilir. Servikal lenf nodu metastazı ilk bulgusu olabilir (16, 30).
2. **Enkapsüle Varyant**: Çepeçevre kapsüle görünümde papiller karsinomlardır. Lenf nodu metastazlarına rastlanılsa da uzak metastaz izlenmemektedir. Diğer tiroid karsinomlarının aksine enkapsüle papiller karsinomlar sıcak nodüllerdir. Morfolojik olarak, psödopapiller veya ince fibrovasküler korlu papiller yapılar gösteren hiperplastik nodüllerden ayırt edilmelidir (16).
3. **Folliküler Varyant**: Tüm PTK varyantları arasında %20-30 sıklıkta izlenmektedir. %50'nin üzerinde foliküler büyüme paternine sahip tümörlerdir (30). FA ve FK'dan ayırt etmek için özellikle karakteristik nükleer özellikler kullanılmaktadır. Lenf nodu metastaz insidansı klasik PTK gibidir (16, 38). FVPTK, tümör hücrelerinin proliferasyon hızlarına veya sekresyonlarına göre farklı şekillerde tiplendirilmektedir (16).

   a) Solid varyant: Tüm PTK varyantları arasında %1-3 sıklıkta izlenmektedir. %50'nin üzerinde solid, trabeküler, insüler büyüme paterni gösteren tümörlerdir. Genç hastalarda görülme oranı daha yüksektir. Ayırıcı

tanısına az diferansiye tiroid karsinomları girmektedir ancak solid varyant PTK da nükleer özellikler korunurken mitoz ve nekroz sık değildir (16, 30).

b) Makrofolliküler varyant: Sekresyon hızının daha belirgin olduğu dilate foliküller ile karakterizedir. Nükleer özellikler çok abartılı olarak izlenmektedir. Veziküle nükleer değişiklik gösteren hiperplastik nodüllerle karıştırılmamalıdır (16).

c) Diffüz (multinodüler) varyant: Tek ya da her iki tiroid lobunun da diffüz olarak tutulduğu nadir bir formdur (16).

d) Enkapsüle folliküler varyant: Kapsüllü ve belirgin PTK nükleer özellikleri gösteren, tümör çevresi fibrohyalin bantlar, abortif folliküler glandlar ve koyu kolloid izlenen tartışmalı bir tümör grubudur. Nükleer özellikler inkomplet olduğu zaman, bu lezyonların galektin-3 ve HBME-1 ile reaksiyon göstermesi ve RET/PTC yeniden düzenlenmesinin bulunması PTK'nın erken bulgusu olduğunu akla getirmektedir (16).

Çernobil Grubu, kafa karışıklıklarını önlemek adına, aşağıdaki sınıflanmayı önermiştir.

- Nükleer bulgular, PTK için tipikse kapsül varlığı önemsenmeden tanı **Papiller tiroid karsinomu folliküler varyanttır (FVPTK)**.
- Nükleer bulgular inkomplet ve bariz kapsül invazyonu gözlendiğinde tanı **İyi diferansiye karsinom, NOS**'dur.
- Nükleer bulgular inkomplet ve kapsül invazyonu şüpheli veya görülmüyorsa tanı **İyi diferansiye tümör, malignite potansiyeli belirlenemeyen (WDT-UMP)** şeklinde olmalıdır (16).

4. **Diffüz sklerozan varyant**: Tüm PTK varyantları arasında %1-2 sıklıkta izlenmektedir. 15-30 yaşları arasındaki hastalarda, tek ya da her iki tiroid lobunu tutan, fibrotik stromaya sahip, diffüz infiltratif tiroid karsinomudur. Lenfositik tiroidit benzeri yaygın lenfositik infiltrasyon, çok sayıda psammom cisimcikleri, solid adalar, skuamöz metaplazi alanları izenebilir. Prognoz olarak klasik PTK daha kötü seyreder. Uzak metastaz riski artmıştır ve sıklıkla lenf nodu metastazı eşlik eder (16, 30, 38).
5. **Onkositik (oksofilik) varyant**: Patern olarak papiller veya folliküler yapıda, enkapsüle ya da kapsülsüz, PTK nükleer özellikleri gösteren, sitoplazması

büyük, eozinofilik, granüler yapıda onkositik hücrelerden oluşan tümör grubudur. Ayırıcı tanıya folliküler karsinom hurthle hücreli varyant girebilir. Nükleer özelliklere dikkat etmek gerekir. Papiller büyüme paterni gösteren tipine, yoğun lenfositik infiltrasyon eşlik ettiğinde prognozu çok iyi olarak bilinen, tiroidin Warthin benzeri tümörü akla gelmelidir (16, 38).

6. **Şeffaf hücreli varyant**: Nadir bir antite olarak karşımıza çıkar. Tümör hücreleri, klasik PTK nükleer özellikleri gösterirken sitoplazma, PAS pozitif müsin birikimi neticesinde berraktır. Ayırıcı tanıya renal hücreli karsinom, berrak hücreli medüller tiroid karsinomu ve paratiroid neoplazmları alınmalıdır (29, 30, 40).
7. **Tall Cell varyant**: Tiroid kanserlerinin ortalama %1'inde izlenen bu varyant en agresif tipi oluşturur. Özellikle yaşlı hastalarda karşımıza çıkmaktadır. Bu varyantta, tümörün en az yarısında, boyu eninin en az 3 katı genişlikte eozinofilik sitoplazmalı, klasik PTK nükleer özellikleri gösteren, tek sıralı hücrelerle döşeli papiller yapılar mevcuttur (16, 31).
8. **Kolumnar hücreli varyant**: Klasik PTK nükleer özelliklerinin izlenmediği tek varyanttır. Bu nedenle gerçek bir PTK olduğu bile şüphelidir. Stratifiye özellikte, subnükleer sitoplazmik vakuoller bulunduran hücrelerle karakterizedir. PTK'nın aksine proliferasyon indeksi yüksektir (16).
9. **Kribriform-morular varyant**: Kolumnar veya kübik epitel hücreleri tarafından oluşturulan kribriform ve morular yapılar dikkat çekicidir. Klasik PTK nükleer özellikleri yanında mikrofilaman birikimine bağlı nükleer berraklaşma daha belirgindir. Multipl, iyi sınırlı veya enkapsüle tümör nodülleri gözlenmektedir. APC gen mutasyonuna bağlı, Wnt sinyal yolağı ile ilişkili olarak adenomatöz polipozis koli ile birlikte bulunabilir (16, 30, 38).
10. **Artmış nodüler fasiitis benzeri stroma içeren papiller karsinom**: Stromal reaksiyonun abartılı olduğu bir tümör çeşididir (16).

Papiller tiroid karsinomları, yavaş seyirli oldukları için prognozları çok iyidir (21). Prognostik faktörleri arasında; yaş (40 yaş üstü kötü gidişlidir), erkek cinsiyet (daha kötü prognoza sahiptir), tümör çapı, intra veya ekstratiroidal yayılım, varyant tipi, tümör multisentrisitesi, vasküler invazyon ve uzak metastaz

sayılabilir. PTK, az diferansiye tip veya anaplastik karsinoma dönüşüm gösterebilir (16, 31).

İİAS, tanıda altın standarttır (41). Alınan materyal yetersiz ise biyopsi en az 3 ay sonra tekrarlanmalı, yine yetersiz materyal gelmesi halinde cerrahi girişim planlanmalıdır (31).

PTK, immünohistokimyasal olarak sitokeratin 7 ile pozitif boyanırken, sitokeratin 20 ile negatif boyanma gösterir. TTF-1 ve tiroglobülin, uzak metastazlarda hücrelerin natürü konusunda bilgi verebilir. Ayırıcı tanıda sıklıkla kullanılan 3 antikor vardır. Bunlar CK19, Galektin-3 ve HBME-1'dir. Bunlar içerisinde en güvenilir olanı tümör hücre membranlarında pozitif boyanma gösteren HBME-1 antikoru iken en az güvenilir olan birçok tiroid karsinomunda nükleer ve sitoplazmik pozitif boyanma gösteren Galektin-3 antikorudur (38, 39).

2.6.2.4. Folliküler Karsinom

Folliküler karsinomlar, tiroid kanserlerinin yaklasık %5-10'unu meydana getirmektedir. Risk faktörleri arasında kadın cinsiyet, iyot eksikliği, ileri yaş, radyasyon maruziyeti bulunmaktadır (27).

FK'lar, yaygın invaziv ve minimal invaziv olarak ikiye ayrılmaktadır. Makroskopik olarak minimal invaziv FK, genellikle tek, solid, belirgin kapsüllü ve kesit yüzü etsi kıvamdadır. Malignite, kapsül ve/veya kan damarı invazyonu gösterilerek kanıtlandığı için ancak iyi fiske edilmiş dokuların histolojik kesitlerinde tanıyı koymak mümkündür. Bu nedenle İİAS ve frozen örneklerinde, kesin tanı vermek anlamlı değildir. Mikroskopik olarak, folliküler, solid, trabeküler, kribriform büyüme paternlerine kadar değişik yapılanmalar gösterebilir. Yer yer kanama, nekroz odakları ve belirgin mitoz dikkat çekici olabilir. Kesin tanı için vasküler invazyon, özellikle kapsülde ki veya kapsül dışındaki venlerde izlenmelidir. Kapsül invazyonu ise tam kat olmalı, kapsülü dik olarak dil şeklinde uzanımlarla invaze etmelidir. İİAS sırasında kapsül rüptürüne bağlı, eski yeni kanama alanları içeren şüpheli nodülde psödoinvazyonlara dikkat edilmelidir. Vasküler invazyon, kapsül invazyonuna göre daha önemli bir bulgu olup relaps ve metastaz oluşumlarıyla yakın ilişkilidir (16, 27).

Kapsüllü folliküler lezyonlarda, kapsülün tamamı örneklenmelidir. Kapsül invazyonunun şüpheli olduğu bazı durumlar için standardizasyon adına Çernobil Grubu bazı terimler belirlemiştir (16).

- PTK'nın klasik özelliklerini göstermeyen ve kapsül invazyonu net olan tümörler için **FK** tanısı konulmuştur.
- PTK'nın klasik özelliklerini göstermeyen ve kapsül invazyonu şüpheli olan tümörler için **Malignite potansiyeli belirsiz folliküler tümör** tanısı konulmuştur.
- PTK'nın nükleer özelliklerini inkomplet şekilde içeren ve kapsül invazyonu şüpheli olan tümörler için **Malignite potansiyeli belirsiz iyi diferansiye tümör** tanısı konulmuştur (16).

FK'da prognostik olarak sadece kapsül invazyonu veya kapsül invazyonu olsun olmasın vasküler invazyon gösteren tümörler arasında belirgin fark vardır. Hatta kaç damar yapısının tutulduğu da prognozda etkin rol alır (4 ve üstü daha kötüdür) (16).

FK'lar, PTK'nın aksine hematojen yayılıma meyillidir. Kemik, akciğer, beyin ve karaciğer gibi organlara uzak organ metastazları izlenebilir. Lenfatik invazyon çok nadirdir. Metastaz varlığı, 50 yaş ve üzeri, tümör boyutu, vasküler invazyon, tiroid dışına yayılım, az diferansiye alanların eşlik etmesi kötü prognostik faktörlerdir. FK'lar anaplastik karsinoma ilerleyebilir (21, 27).

2.6.2.5. Hurthle hücreli tümör

WHO'ya göre FK'nın alt tipi olarak kabul edilsede daha sık servikal lenf nodu tutulumu ve relaps göstermesinden dolayı farklı bir antite olarak ele alınmıştır. Hurthle hücreli tümörler (HHT) follikül epitelinden köken alan, hücre sınırları belirgin, mitokondriyal birikime bağlı granüler sitoplazmalı, büyük nükleuslu, belirgin nükleoluslu hücrelerdir (38, 42).

Onkositik hücreler, nodüler guatr (NG), kronik tiroidit, uzun süreli hipertiroidizm, Hashimoto tiroiditi gibi birçok spesifik olmayan hastalığa eşlik edebilmektedir (27).

İmmünohistokimyasal olarak bu hücreler tiroglobülin, glukoz transporter 4 (GLUT-4), keratin (özellikle CK14), S100, CEA, HMB-45 ile boyanma gösterir.

HHT tanısı için en az %75 oranında, onkositik özellikte folliküler hücrelerin görülmesi gereklidir. Erişkin yaşta, kadınlarda sıktır. Makroskopik olarak düzgün sınırlı, çoğu kapsüle, solid, ten-bronz renkli lezyonlardır. Bazen multinodüler olabilir. Morfolojik olarak solid, papiller, trabeküler yapılanma göstersede en sık folliküler özelliktedir. Nekroz sık bir bulgu olarak karşımıza çıkar. Tümör boyutu, nükleer atipi, yüksek mitoz oranları ve multinükleasyon gibi bulgular malignite belirleyicisi değildir. Bu tümörler içinde esas tanı ölçütü, FK'da olduğu gibi kapsül ve/veya vasküler invazyondur (16, 27).

Agresif tümörlerdir. FK gibi hematojen yayılma eğiliminde olup akciğer kemik metastazları yanında az da olsa servikal lenf nodları tutulumu da görülür ve bu bulgu kötü prognostik faktördür (16).

2.6.2.6. Berrak Hücreli Tümör

Glikojen, lipid, tiroglobulin ve müsin birikimine bağlı olarak birçok neoplastik ve nonneoplastik tiroid lezyonları berrak hücre değişikliği gösterebilir. Bu nedenle berrak hücreli karsinom farklı bir tümör tipi değildir. Berrak hücre değişikliği, HHT'de, taşlı yüzük hücreli tip denilen çoğunun adenom olduğu tiroid neoplazmlarında, lipidden zengin hücreli adenomda izlenmekle birlikte ayırıcı tanıya metastatik renal hücreli karsinom ve paratiroid neoplazmları alınmalıdır (16).

2.6.2.7. Az Diferansiye Karsinom (İnsüler Karsinom)

Folliküler hücre kökenli, iyi diferansiye (FK ya da PTK) ve andiferansiye tiroid karsinomlarının arasında yer alan bir antitedir. 50 yaş üstünde, kadınlarda sıktır. Etyolojisi kesin olmamakla birlikte iyi diferansiye bir tiroid karsinomu veya benign tiroid patolojileri zemininden gelişebilir. Genellikle tanı anında lenf nodu tutulumu, uzak metastazlar (karaciğer, kemik, akciğer) ile birliktelik gösteren agresif tümörlerdir. Tek başlarına veya iyi diferansiye tümörlerle bir arada bulunabilir (27, 39).

Makroskopik olarak büyük, gri-beyaz renkte, infiltratif özellikte, yaygın nekroz alanları içeren tümörlerdir. Mikroskopik olarak solid, insüler veya trabeküler büyüme paternine sahip, genellikle küçük, uniform, hiperkromatik nükleuslu, belirsiz

nükleollü, yuvarlak hücrelerden oluşur. Vasküler invazyon ve mitoz sıktır. İyi diferansiye tümörlerle birlikte izlenen az diferansiye alanların %10'dan daha fazla olması lokal nüks, uzak metastaz ve kötü prognozla ilişkilidir (39).

Az diferansiye tiroid karsinomu tanısı için Torino kriterleri kullanılmaktadır.

Torino kriterleri:

- Hâkim büyüme paterninin solid, trabeküler, insüler veya bu üç paternin karışımı olması
- PTK'ya özgü nükleer özelliklerin bulunmaması
- Aşağıdaki 3 özellikten en az birinin mevcut olması
  a) Tümör nekrozu
  b) 10 büyük büyütme alanında (x400) 3 ya da daha fazla mitoz
  c) Kuru üzüm benzeri, kıvrıntılı nükleus (43)

İmmünohistokimyasal olarak TTF-1 ve tiroglobulin ile reaksiyon vermesi ile anaplastik tiroid karsinomundan, kalsitonin ile negatif boyanması ile MK'dan ayırt edilmektedir (44).

2.6.2.8. Anaplastik (Andiferansiye) Karsinom

Tüm tiroid malignitelerinin % 5'ini oluşturan agresif, yüksek gradeli bir tümör grubudur. Klinik olarak 60 yaş üstü bireylerde, özellikle kadınlarda, hızlı büyüyüp dispneye yol açan kitleler şeklinde ortaya çıkmaktadır. Etyolojik faktörler net olmasada radyasyon maruziyeti ve iyot eksikliğine bağlı görülebilir, iyi diferansiye tiroid kanseri zemininden gelişebilir. Tanı konulduktan sonra yaşam süresi genellikle 6 aydan kısadır (27).

Makroskopik olarak sert kıvamlı, solid, büyük, beyaz-ten renkli, düzensiz sınırlı, intratiroidal veya ekstratiroidal invazyon gösteren kitlelerdir. Geniş nekroz alanları ve kanama eşlik edebilir. Mikroskopik olarak epiteloid, iğsi, pleomorfik, osteoklast benzeri dev hücrelerden oluşur. Vasküler invazyon ve sık atipik mitoz izlenmektedir. Tümör hücreleri TTF-1 ve tiroglobulin ile negatif boyanırken, pansitokeratin ve vimentin ile pozitiftir (27, 38, 45).

TP53 geninin anaplastik kansere dönüşümde etkili olduğu gösterilmiştir. Lenf nodu ve uzak metastaz sıktır. Tedavide cerrahi, radyasyon ve kemoterapi kombinansyonları kullanılmaktadır (16).

2.6.2.9. Medüller Karsinom

Parafoliküler (C hücreleri) hücrelerin diferansiyasyonu sonucu oluşan nöroendokrin tümörlerdir. Dolayısıyla yüksek serum kalsitonin değerleri izlenmektedir. Tüm tiroid malignitelerinin %10'undan azını oluşturur. %80'ni sporadik olmakla birlikte %10-20'si aileseldir. Ailesel olan medüller tiroid karsinomlarında bir tirozin kinaz reseptörü kodlayan RET protoonkogen mutasyonunun rol aldığı bilinmektedir. Familial formları MEN IIA veya IIB nin bir komponenti olarak veya pür FMTC şeklinde görülürler. Genellikle 50-60 yaş civarı kadınlarda izlenirken ailesel olgularda daha genç yaşlarda ortaya çıkabilir ve cinsiyet farkı göstermez (27).

Makroskopik olarak nispeten iyi sınırlı, solid, sert, gri-sarı renkli, kapsülsüz lezyonlardır. C hücrelerinin en sık bulunduğu glandın orta veya üst yarısında lokalizedir. Sporadik olanlar soliter iken, ailesel olanlar multiple küçük nodüller şeklinde ve bilateraldir. 1 cm'den küçük tümörlere medüller mikrokarsinom denilmektedir. Mikroskopik olarak sıklıkla farklı oranlarda, keskin sınırlı fibröz bandlarla ayrılmış solid adalar ve kordonlar şeklinde dizelenmiş, amfofilik sitoplazmalı, tuz biber kromatinli, yuvarlak, poligonal hücrelerden oluşur. Mitoz ve nekroz seyrekte olsa görülebilir. Fazla miktarda salgılanan kalsitonin hormonunun değişikliğe uğraması ile birlikte amiloid birikimi izlenebilir. Amiloid, kongo red veya kristal viole gibi boyalarla gösterilebilmektedir. MK hücreleri, çok çeşitli paternler (trabeküler, psödopapiller, glandüler) ve hücre şekilleri (iğsi, plazmasitoid, onkositik, skuamoid) gösterebilir (16, 27, 38). Yaygın kaba kalsifikasyonlar, psammom cisimleri, yoğun nötrofilik infiltrasyon ve dev hücreler bulunabilir. Prekürsör olarak ailesel sendromlarda C hücre hiperplazisi suçlanmaktadır (16).

İmmünohistokimyasal olarak tiroglobulin negatif; TTF-1, kalsitonin, CEA, kromogranin A ve sinaptofizin pozitiftir (38).

FMTC'de aile bireyleri taranmalıdır. Küçük tümörlerde total tiroidektomi kür sağlar. MK radyoterapi ve kemoterapiye dirençlidir (27).

MK'da lokal invazyon, akciğer, karaciğer, kemik dokuya uzak metastaz ve servikal lenf nodu metastazları görülebilir (16).

Meduller tiroid kanserinde prognostik faktörler:

- Yaş, 40 yaş altı daha iyi prognozludur.
- Erkek cinsiyet daha kötü seyreder.
- Lenf nodu veya uzak metastaz varlığı
- Tümör çapı
- Nekroz varlığı
- Ekstratiroidal yayılım
- Vasküler invazyon
- Kalsitonin immünreaktivitesinin azalması, CEA immünreaktivitesinin artması
- Tümör dokusunda amiloidin bulunması
- Ameliyat sonrası rezidü tümör odağı kalması
- Ameliyat sonrası kalsitonin yüksekliği (46)

2.6.2.10. Lenfoma

Tiroidin primer lenfoması oldukça nadirdir. Kadınlarda daha sık görülmektedir. Genellikle hashimoto tiroiditi zemininde gelişsede bazen normal tiroid parankiminden de gelişebilir. Klinik olarak hashimoto hastaları, son zamanlarda, hızla büyüyen tiroid bezi öyküsü ile başvururlar. En sık Non-hodgkin lenfoma, diffüz büyük B hücreli tipi izlenmektedir (27, 31).

2.6.2.11. Nadir izlenen tiroid tümörleri

1. Skuamöz hücreli karsinom: Skuamöz hücreler, tiroidin gelişimsel artıklarından (tiroglossal duktus, brankial kese gibi), inflamatuar süreçler de veya neoplazi zemininde gelişebilir. Saf skuamöz hücreli karsinom çok nadirdir. İndiferansiye karsinoma benzer klinik gidiş gösterir (27).

2. Mukoepidermoid karsinom: Skuamöz hücreler, müsin üreten hücreler ve glandüler yapılardan oluşan bir tümör tipidir. Oldukça nadir görünür (27).

3. Tiroid paragangliomaları

4. Küçük hücreli karsinom

5. Tiroidin metastatik tümörleri: Direk komşuluk yolu ile farinks, larinks, trakea ve özefagus tümörleri tiroide yayılım gösterebilir. Hematojen yolla, en sık kolon, böbrek karsinomları ve malign melanom metastazı görülebilir (27).

6. Mezenkimal tümörler

Benign mezankimal tümörler arasında: Hemanjiom, anjiolipom, schwannom, leiomyom, soliter fibröz tümör, lenfanjiom sayılabilir (16, 27).

Malign mezenkimal tümörler ise fibrosarkom, liposarkom, leiomyosarkom, kondrosarkom, osteosarkom, malign periferik sinir kılıfı tümörleridir (16, 27).

2.7 Tiroid Nodüllerin Değerlendirilmesi

Tiroid nodülleri, tüm toplumlarda sıklığı giderek artan lezyonlardır. Kadınlarda, erkeklerden 4 kat fazla görülmektedir. Yaşlılık, düşük iyot alımı ile birlikte görülme olasılığı artmaktadır. Özellikle çocukluk yaşlarda iyonize radyasyon maruziyeti, yılda %2'lik bir oranda tiroid nodülü gelişme olasılığını arttırmaktadır. Farklı çalışmalardan elde edilen verilere göre tiroid nodüllerinin palpasyonla saptanma oranı %4-7 iken USG ile %20-76, otopsi serilerinde ise %50-65 arasındadır (1, 2). Tiroid nodülleri, sıklıkla asemptomatik olup başka nedenlerle yapılan görüntülemeler sırasında tespit edilir ve "tiroid insidentaloma" olarak isimlendirilir (47). Bu tiroid nodüllerinin çoğu benign niteliktedir (16). Benign-malign tiroid nodüllerinin ayrımında, sırasıyla aşağıdaki yöntemler kullanılmaktadır.

1. Anamnez ve Fizik Muayene: Yaşın 20'den küçük, 70'ten büyük olması, erkek cinsiyet, boyun bölgesine, özellikle çocukluk yaşlarda alınmış radyoterapi öyküsü, seste kabalaşma, yutma güçlüğü ve dispne, ailede MEN öyküsü, malignite açısından süphe uyandıran klinik bulgulardır. MNG öyküsü, hastanın hipo-hipertiroidi semptomlarının olması, ağrı ve hassasiyet gibi bulgular ise benign hastalığı düşündürmektedir. Tiroid nodülü boyutlarında, progresif, ağrılı, ani bir büyüme olması anaplastik tiroid kanseri veya primer tiroid lenfoması yönünden uyarıcı olmalıdır. Kistik bir nodülde gelişen ani ağrı ve büyüme, kist içine kanamayı düşündürebilir. Fizik muayenede nodülün sert, fiske, soliter olması ve bölgesel

lenfadenopatilerin varlığı malignite şüphesi (MŞ) uyandırmaktadır. Nodülde palpasyonunda fluktuasyon hissedilmesi, ağrı ve hassasiyet varlığı daha çok benign hastalık lehinedir. İyi bir öykü ve fizik muayene ile %60-80 duyarlılıkta malign-benign ayırımı yapılabilir (48).

2. Tiroid hastalarında laboratuvar tetkikleri: Klinik değerlendirme sonrasındaki ilk aşamada TSH seviyesi ölçülmelidir. TSH değerine göre T3, T4, antitiroidperoksidaz (anti-TPO) ve anti-TSH reseptör antikorlarına bakılabilir. TSH seviyesinin normal olduğu hastalarda, nodül özelliklerinin değerlendirilmesi için tiroid USG yapılması yeterlidir. TSH seviyesi düşük olarak bulunduğunda serbest triiyodotironin (sT3), serbest tetraiyodotironin (sT4) ölçümlerinin yapılması ve tiroid sintigrafisi çekilmesi uygun olacaktır. TSH seviyesinin yüksek olarak saptandığı hastalarda ise olası bir otoimmün tiroidit tablosunu atlamamak için sT4 ve anti-TPO tiroid otoantikoru bakılmalıdır (48).

PTK ve özellikle FK gibi malign tiroid karsinomlarının nükslerinde, FA gibi benign parametrelerde tiroglobülin seviyeleri yükselebilir. Kalsitonin ölçümü, MK'nın erken tanı ve nüks takibinde çok faydalıdır (49, 50).

3. Ultrasonografi: Epidemiyolojik çalışmalar, iyot alımının yeterli olduğu bölgelerde, palpe edilebilen tiroid nodüllerinin prevalansını kadınlarda yaklaşık %5, erkeklerde %1 olarak göstermektedir. Buna karşılık, yüksek çözünürlüklü USG rastgele seçilen bireylerin %19-68'inde tiroid nodüllerini tespit edebilir (51).

Benign-malign tiroid nodüllerinin ayrımında, USG duyarlı bir görüntüleme yöntemidir. Malignite ile ilişkili ultrasonografik bulgular arasında hipoekoik görünüm, mikrokalsifikasyon, santral vaskülarite, düzensiz sınır özellikleri, belirsiz halo, derinliği genişliğinden fazla olan nodül, parsiyel kistik nodul içerisinde ekzantrik yerleşimli lobüle solid komponentin bulunması, lokal invazyon ve lenfadenopatinin eşlik ettiği nodüller sayılabilir (49). Karsinom riskinin düşük olduğu ultrasonografik bulgular ise hiperekojenite veya normal ekojenite, geniş kaba kalsifikasyon alanları, periferal vaskülarite, ince iyi belirlenmiş halo ve intranodüler kan akımının düşük olarak izlenmesidir (49, 52).

4. Tiroid sintigrafisi: Nodülün fonksiyonu hakkında bilgi vermektedir. Normal bir tiroid sintigrafisinde verilen radyoaktif izotop, tiroid parankiminde homojen bir

dağılım gösterir. Palpabl tiroid nodüllerinin %5-10'u sintigrafide hiperfonksiyone-sıcak olarak görülür. Bu nodüllerde malignite riski %0,3 olduğu için bu nodüllere İİAS yapılmasına gerek yoktur. Tiroid sintigrafide hipofonksiyone-soğuk nodülü saptanan vakalarda malignite riski %3-15 olduğu için bu tür nodüllere ileri tetkik olarak İİAS yapılması önerilir (48).

Tiroid sintigrafisine şu durumlarda ihtiyaç vardır;

- TSH'nın baskılanmış olduğu soliter nodülü olan hastalarda, sıcak nodül saptanırsa İİAS'ye gerek kalmaz.
- TSH baskılanmamışta olsa MNG'de soğuk alanları belirleyip İİAS'nin hangi nodülden yapılacağına karar vermek için,
- Sternuma uzanım gösteren büyük MNG'de,
- Ektopik tiroid dokusunu tespit etmek için,
- RAİ tedavisine cevabı değerlendirmek için tiroid sintigrafisi yapılmalıdır (53).

5. Bilgisayarlı tomografi (BT) veya Manyetik rezonans (MR): BT ve MR görüntüleme yöntemleri, nodüler tiroid hastalığında rutin olarak kullanılan yardımcı tetkikler değildir. İlerlemiş olgular dışında tanısal değeri yoktur. Ayrıca BT için kullanılan kontrast maddeleri iyot içerdiği için, RAİ alım oranını düşürür ve özellikle iyot eksikliği olan bölgelerde, hipertiroidiye yol açar (53). Bu yöntemler, operasyon öncesi substernal guatr'ın genişliğini saptamak ve trakeal basıyı değerlendirmek açısından yararlıdır.

Direkt radyografide psammom cisimcikleri PK'yı, yoğun kalsifikasyonlar da MK'yı düşündürmelidir (54).

Amerikan Ulusal Radyoloji topluluğunun konsensüs panelinin kararı ile İİAS uygulanacak nodüller, standardize edilmiştir. Bu standardizasyonda 1 cm'lik nodül alt sınır kabul edilmiştir.

Bu standardizasyona göre;

- Mikrokalsifikasyonlar barındıran 1 cm ya da 1 cm'den büyük nodüllere,
- Tama yakın solid yapıda ve kaba kalsifikasyonlar içeren 1,5 cm veya daha büyük nodüllere,

- Solid-kistik komponentler içeren 2 cm ya da 2 cm'den büyük nodüllere,
- Yukarıdaki özelliklerin hiç biri görülmeyen ancak önceki USG sonucuna göre büyüme gösteren nodüllere,
- Multipl nodüllerde solid olan birkaç nodüle,
- Anormal servikal lenf nodu varlığında İİAS uygulanmalıdır (55).

2.8 Tiroide Girişimsel Yaklaşımlar

İİAS, tiroid nodüllerinin değerlendirilmesi için hızlı, güvenilir, ekonomik bir yöntemdir. Kesin tanı, her zaman mümkün olmasa da hastaların ileri dönem de yönetimine katkı sağlamakta ve gereksiz cerrahi uygulamaları azaltmaktadır (6). Tüm tiroid nodülleri değerlendirildiğinde ancak %5-15'i malignidir (4).

Tiroid nodülü muayenesi, iyi bir öykü ve fizik muayene ile başlar. TSH düzeyi bakılır, tiroid USG ile değerlendirilir ve malignite olasılığı ekarte edilemeyen hastalara bir sonraki basamakta İİAS uygulanır (3).

İİAS uygulanan hastaların sonuçları, Bethesda sınıflamasına göre kategorize edilmektedir. Bethesda sınıflaması, tiroid nodüllü olan hastaların klinik yönetiminde etkin rol oynamaktadır. Dünya çapında, yüksek duyarlılık oranlarına sahip bu raporlama sistemi, klinisyenlerin sitopatoloji raporlarını daha net anlamalarını sağlamıştır (56).

İİAS'de major sorun, yalancı negatiflik olup, malign lezyonların atlanması olarak tanımlanır. Bu oran literatürde % 1-11 arasında değişmekle birlikte uzman merkezlerde bu oran % 2'nin altına düşmektedir (57).

İİAS kullanımının artmasıyla klinisyenin frozen kesit ile cerrahi yaklaşım isteği gittikçe azalmaktadır. Frozen kesitte patolog, andiferansiye tiroid karsinomu, az diferansiye tiroid karsinomu, PTK ve MK tanılarını verebilirken; adenom ve minimal invaziv FK'da kapsüler ve/veya vasküler invazyonu, frozen kesitlerde gösteremeyeceği için tanı parafin kesitlere bırakılmaktadır (27).

2.9. Tiroide Sitolojik Yaklaşım

İİAS, tiroid cerrahilerini yarı yarıya azaltırken tiroidektomilerde malignite saptama oranını da arttırmıştır. İİAS, palpabl nodüllere direk palpasyon yöntemiyle uygulabilir. İİAS'nin USG rehberliğinde yapılması ise multinodüler guatrda

dominant nodülün belirlenmesi ve küçük lezyonların örneklenmesinde daha efektif olmaktadır. İİAS'lerden maksimum yararlanabilmek için spesmen aspirasyonunun, hazırlanmasının ve değerlendirilmesinin standardize edilmesi gereklidir (27).

İİAS'de 10 cc'lik şırıngaya takılan 27 veya 25 gauge iğneler kullanılmaktadır. İstenilen nodüle girildikten sonra negatif basınç uygulanıp seri ve kısa hareketlerle iğnenin alt kısmında kan görülmesi ile aspirasyon sonlandırılır. Negatif basınç dokudan çıkılmadan önce geri bırakılır. Dokudan çıkarıldıktan sonra enjektörün iğnesi ayrılır, şırıngaya hava çekilir ve havanın basınç etkisi kullanılarak aspirat lamlara püskürtülür. Başka bir lamın uzun yan kısmı ile 45 derecelik açı yapacak şekilde, materyal lamın üst ucundan alt kısmına doğru yayılır. Havada kurutulan preparatlar, 'May-Grünwald-Giemsa' (MGG), 'Wright' ve 'Diff Ouick' gibi Romanowsky tipi boyalarla; %95'lik etil alkolde fiske edilenler 'Papanicolaou' (PAP) veya 'Hematoksilen-eozin' (H&E) ile boyanabilir. Yaymalardan sonra enjektör içinde kalan materyal özel bir çözelti (örneğin Cystopin collection fluid, ThermoFisher Scientific) içine alınarak santrifüj işlemi sonrasında hücre blokları hazırlanabilir (39).

2007 yılında Ulusal Kanser Enstitüsü "Tiroid İnce İğne Aspirasyon Değerlendirilmesi Bilimsel Konferansı" düzenlenmiş olup tiroid İİAS'lerin yorumlanmasının daha anlaşılır olması ve olgu yönetimini kolaylaştırmak adına Bethesda Sistemi olarak adlandırılan ortak bir görüşe varmışlardır (58).

2.10 Bethesda Sistemi

Bethesda sistemi, tiroid İİAS'leri raporlarken benign tiroid nodülü olan hastalara uygulanacak gereksiz cerrahiyi azaltmak ve malign nodülü olan hastalara hızlı ve doğru tanı koymak amacıyla 6 kategori belirlemiştir. Bu sistem, her tiroid İİAS raporunun genel bir tanı kategorisi ile başlaması gerektiğini vurgulamaktadır. Böylece klinisyen patolog arasında, ortak bir dil kullanılması amaçlanmıştır (59, 60).

Tablo 1: **Tiroid sitopatolojisinde kullanılan tanı sınıflaması**

Bethesda Sistemi (60)

1. Non-diyagnostik ya da Yetersiz

Sadece kist sıvısı

Aselüler örnek

Diğer (hücreleri örten kan, pıhtılaşma artefaktları, vs.)

2. Benign

Benign folliküler nodül ile uyumlu (adenomatoid nodül, kolloidal nodül)

Lenfositik tiroidit (Hashimoto tiroiditi) ile uyumlu (klinik bulgular da uyumlu ise)

Granülomatöz (subakut) tiroidit ile uyumlu

Diğer

3. Önemi Belirsiz Atipi veya Önemi Belirsiz Folliküler Lezyon

4. Folliküler Neoplazi veya Folliküler Neoplazi Şüphesi

'Hurthle' hücreli (onkositik) tip ise belirtilir.

5. Malignite Şüphesi

Papiller karsinom şüphesi

Medüller karsinom şüphesi

Metastatik karsinom şüphesi

Lenfoma şüphesi

Diğer

6. Malign

Papiller tiroid karsinomu

Az diferansiye karsinom

Medüller tiroid karsinomu

Andiferansiye (anaplastik) karsinom

Skuamöz hücreli karsinom

Karışık özellik gösteren karsinom (belirtiniz)

Metastatik karsinom

Non-Hodgkin lenfoma

Diğer

Tablo 2: Tiroid sitopatoloji raporlarının Bethesda Sınıflamasına göre dağılımı, klinik yönetimi ve malignite riski (60, 61)

Bethesda tanı kategorileri	Sıklık (%)	Öneri	Malignite riski (%)
TOM/Yetersiz	<%10	USG eşliğinde İİAS tekrarı	% 1-4
Benign	%60	İzlem (6-18 ay)	% 0-3
ÖBA/ÖBFL	<%7	İİAS tekrarı (3-6 ay)	% 5-15
FN/FNŞ	%10	Lobektomi	% 15-30
MŞ	%2-3	Lobektomi/ Totale yakın tiroidektomi	% 60-75
Malign	%3-7	Totale yakın tiroidektomi	% 97-99

Yeterlilik kriterleri: İİAS'de yeterlilik, aspirasyonu yapan kişinin tekniğine, lezyonun özelliğine (Solid/kistik) ve boyutuna bağlıdır. Doğru bir tanı için öncelikle yeterli hücre görülmelidir. Kriter olarak tek bir preparatta, her biri en az on hücre içeren, iyi boyanmış, net seçilebilen, kan ile örtülü olmayan, en az altı follikül hücre grubu varlığı aranmaktadır (60).

Aşağıdaki özel bazı durumlarda ise bu kriterler uygulanmaz.

1) Sitolojik atipi içeren solid nodüller, yeterli kabul edilmeli ve bulgulara göre 'Önemi belirsiz atipi' veya 'Malignite şüphesi' olarak rapor edilmelidir.

2) Lenfositik tiroidit (Hashimoto tiroiditi), tiroid absesi ya da granülomatöz tiroidit olan hastaların yaymaları, sadece çok sayıda inflamatuvar hücreden oluşabilir. Bu olgularda inflamasyon ön planda ise 'Benign' olarak değerlendirilir.

3) Bol kolloid içeren örnekler 'Benign' olarak rapor edilmelidir (60).

2.10.1. Non-diagnostik/Yetersiz

1) İyi korunmuş, iyi boyanmış, ancak her biri en az on hücre içeren altıdan az folliküler grup gözlenmesi

2) Preparatın kötü hazırlanmış olması, kötü boyanması ya da üzerini kan kitlesinin örtmesi

3) Kist sıvısı (histiyosit içeren ya da içermeyen) ve her biri on benign hücre içeren altıdan az folliküler grup gözlenmesi durumunda, kistik PTK ekarte edilemeyeceği için yetersiz kabul edilmektedir (60).

Bu tanıyı alan hastalara üç aydan erken olmamak şartıyla İİAS'nin tekrarlanması önerilir. Bu süre reaktif/rejeneratif değişikliklere bağlı yanlış pozitif değerlendirmeyi önlemek amacıyla gerekmektedir. Tekrarlanan İİAS'lerde de %60'a varan oranlarda tanısal sonuç elde edilememektedir. İki defa, ardışık Non-diagnostik/Yetersiz tanısı alan hastalara USG ile yakın takip veya cerrahi girişim planlanmalıdır (60, 62).

2.10.2. Benign

İİAS sonucunda en sık verilen tanı benign folliküler nodül (BFN) olup %40-75 oranlarında izlenmektedir (51).

Kriterler:

1) Yeterli sayıda, düşük veya orta derecede selüler yaymalar olabilir.

2) Kolloid belirgin olmakla birlikte mikroskopik olarak parlak refle verir. Romanowsky boyasında koyu mavi/mor/magenta renginde, Papanicolaou boyasında ise yeşil/turuncu/pembe renkte izlenmektedir. Çatlamış toprak benzeri, geniş kolloid gölleri arasında fissürler ile mozaik görünümü vermektedir. Hiç follikül hücresi izlenmese de bol kolloid varlığı BFN olarak kabul edilir.

3) Follikül hücreleri ince, sınırları belirgin sitoplazmalı, nükleusları koyu, yuvarlak şekilli, ince granüler kromatinli, belirsiz nükleollü, 7-9 μm boyutunda, bal peteği görünümünde, tek katlı yassı hücre tabakaları şeklindedir.

4) Follikül hücreleri nadiren mikrofollikül birleşenleri oluştursalar da genelde üç boyutlu gruplar (makrofoliküller) halinde izlenmektedir.
5) Follikül hücrelerinde anizonükleoz, üst üste dizilim, bol kolloid ile birlikte dejenere görünüm gibi morfolojik bulgular eşlik edebilir.
6) Kistik lezyonlarda sıklıkla hemosiderin pigmenti yüklü makrofajlar ve reperatif değişiklikler gösteren follikül hücreleri yanında büyük nükleuslu, ince granüler kromatinli, skuamoid ya da iğsi döşeyici epitel hücreleri gözlenir.
7) İnvolüsyonel değişiklikler neticesinde izlenen sitoplazmik lipofuscin pigmenti BFN için çok değerli bir bulgudur.
8) Eski kanama, granülasyon dokusu ve fibrozise sekonder aspiratlarda fibröz stromal hücreler görülebilir. Sferik folliküller, periselüler fibrozis benign lehine olan diğer bulgulardır. Çok nadiren de olsa psammom cisimleri bulunabilir (60).

Küçük follikül hücreleriyle iç içe hurthle hücre popülasyonu, BFN'lerde görülebilir. "Folliküler neoplazi, Hurhtle hücreli tip/Folliküler neoplazi şüphesi, Hurthle hücreli tip" (FN/HHT, FNŞ/HHT) tanısı yalnızca hurthle hücrelerinden oluşan vakalarda kullanılmalıdır (60).

Graves hastalığı: Mikroskopik olarak bol kolloid içeren tek tabaka veya gevşek koheziv grupların izlendiği selüler yaymalarda, geniş köpüksü sitoplazmalı, iri veziküle nükleuslu, belirgin nükleollü follikül hücreleri yanı sıra sitoplazma kenarlarında pembe vakuoller ve kırmızı saçaklanmalar izlenen alev hücreleri görülebilir. Alev hücreleri diğer nonneoplastik durumlarda, foliküler neoplazilerde ve PTK da izlenebilir. Zeminde lenfositler, hurhtle hücreleri eşlik edebilir (60).

Lenfositik tiroidit (Hashimoto tiroiditi); Polimorfik, arada küçük matür lenfositlerle karışık reaktif lenfoid hücreler, plazma hücreleri ile birlikte tabakalar halinde ya da dağınık, geniş granüler sitoplazmalı, büyük nukleuslu, belirgin nukleollü, hafif sitolojik atipi (iri nükleus, çamurumsu ve camsı kromatin) içerebilen hurthle hücreleri izlenmektedir (60). Atlanmaması gereken durum, diffüz ve monoton lenfosit infiltrasyonu akla lenfomayı getirilmelidir.

Granülomatöz tiroiditte (subakut tiroidit) aspirasyon oldukça ağrılı olduğu için yetersiz materyallere sık rastlanır. Başlangıç döneminde nötrofil ve eozinofil hakimiyeti izlenirken hastalık ilerledikçe kolloidi yutan dev hücreler, epiteloid histiyositler, lenfositler ve az sayıda dejenere follikül hücreleri izlenmektedir (60).

Akut tiroidit: Az sayıda veya hiç kolloid gözlenmezken benign follikül hücreleri yanı sıra nekroz, fibrin, makrofaj ve çok sayıda polimorfonüveli lökositler görülür. Zeminde bakteriyel veya fungal mikroorganizmalar olabilir. İmmünsüprese hastalarda daha sıklıkla gözlenir (60).

Riedel tiroidit: Yaymalarda, follikül hücresi ve kolloid sıklıkla izlenmezken kollajen bantları, iğsi hücreler ve az miktarda kronik inflamatuar hücreler mevcuttur (60).

2.10.3. Önemi Belirsiz Atipi/Önemi Belirsiz Folliküler Lezyon (ÖBA/ÖBFL)

ÖBA tanısı, fokal nükleer veya yapısal atipi bulguları izlenen ancak komplet malignite kriterlerinin bulunmadığı durumlarda kullanılmaktadır (60).

Kriterleri

1) Kolloidden ve sellüleriteden fakir, mikrofolliküler paternin hakim olduğu yaymalarda,

2) Hurthle hücrelerinin baskın, ancak selülaritenin az olduğu yaymalarda,

3) Artefaktlar nedeniyle atipik görülen folliküler hücrelerin izlendiği yaymalarda,

4) Klinik olarak benign olduğu düşündüren (Lenfositik tiroidit veya MNG gibi) normoselüler yaymalarda sadece hurthle hücre hâkimiyeti izleniyorsa,

5) Genel olarak benign folliküler hücreler içeren ancak fokal alanlarda PTK nükleer özelliklerinin izlenmesi durumunda,

6) Bazı ilaçlar, radyoaktif iyot, kistik dejenerasyona bağlı follikül hücrelerindeki rejeneratif değişikliklerin (nükleer berraklaşma, irileşme ve üst üste dizilim) benign tanı verilemeyecek kadar şiddetli olması durumunda,

7) Monomorfik ve belirgin atipik lenfoid infiltrasyon izlenen ancak izlenen atipi derecesinin MŞ tanısı verecek kadar dikkat çekici olmadığı durumda ÖBA/ÖBFL tanısı verilmektedir (60).

ÖBA/ÖBFL tanısı, tüm tiroid sitolojilerinin %5-15'inde raporlanmaktadır. Bu kategori başvurulacak en son tanımlama olmalıdır. Takiplerde tekrarlayan

ÖBA/ÖBFL tanısı alan olgulara uygulanan cerrahi müdahaleler sonucunda bu olguların %20-25 kadarında malignite tespit edilmiştir (60).

2.10.4. Folliküler Neoplazi veya Folliküler Neoplazi Şüphesi (FN/FNŞ)

Kalabalık, üst üste binen gruplar oluşturan, mikrofoliküler (santral kolloidi olsun ya da olmasın, 6-12 nükleusun küçük daire şeklindeki yapılanmasını içeren follikül grupları) patern gösteren follikül hücrelerinden oluşan orta-çok selüler yaymalarda FN/FNŞ tanısı kullanılmaktadır. Follikül hücreleri genellikle uniform, orta genişlikte sitoplazmalı, yuvarlak, hafif hiperkromatik nükleuslu belirsiz nükleollüdür. Hücreler bazen hafif nükleer atipi içebilir. Kolloid genellikle görülmez veya çok azdır (60). İntratiroidal paratiroid adenomu/hiperplazisinden alınan İİAS örneklerinde FN/FNŞ de izlenen morfolojik bulgulara benzer görünüm sergilediği için ayırıcı tanıda düşünülmelidir.

FN/FNŞ tanısı alan hastalara cerrahi müdahale ile lobektomi veya hemitiroidektomi uygulanmaktadır. Operasyon sonrası incelenen materyallerde izlenen nodüllerin %65-85'i neoplastik kategoride yer almaktadır. Malignite oranı, %12-32 oranlarındadır. Bu malignitelerin çoğu da %27-68'i PTK tanısı almaktadır. Bu durumun nedeni özellikle FVPTK olgularında nükleer özelliklerin hafif seyretmesi ve fokal alanlarda mikrofolliküllerin izlenmesidir (60).

'Folliküler Neoplazi, Hurthle Hücreli Tip' veya 'Folliküler Neoplazi Şüphesi, Hurthle Hücreli Tip' ('FN-HHT/FNŞ-HHT')

Hurthle/Askanazy/onkositik hücreler, geniş granüler sitoplazmalı, iri, yuvarlak, oval nükleuslu, belirgin nukleollü hücrelerdir. Bu hücreler Hashimoto tiroiditi, MNG gibi non-neoplastik durumların yanı sıra, FAHHV ve FKHHV gibi neoplastik durumlarda da karşımıza çıkabilmektedir. HHA ve HHT WHO'ya göre FA'nın ve FK'nın bir varyantı olarak kabul görmektedir. Ancak farklı genetik ve sitolojik paternlerinden dolayı literatürde ayrı adlandırılmaktadır (29).

HHT nadir olup folliküler karsinomların %15-20'sini oluşturmaktadır. FAHHV ve FKHHV ayırıcı tanısı ancak kapsül ve damar invazyonunun gösterilebileceği cerrahi rezeksiyon materyallerinde verilebilmektedir (38, 60). Genellikle orta-çok selüler aspiratta, monoton, tek tek, diskoheziv gruplar halinde sadece hurthle hücrelerinden oluşan yaymalarda, sıklıkla geniş, ince granüler, bazen dar sitoplazmalı, büyük, yuvarlak, hiperkromatik, ekzantrik yerleşimli nükleuslu, tek

belirgin nükleollü hücreler mevcuttur. Lenfositler ve plazma hücreleri eşlik etmez. PTK nükleer özelliklerini gösteren hurthle hücreleri izlenen preparatlara, MŞ ya da malign sitoloji tanısı verilmesi önerilmektedir (60).

FN/FNŞ ile FN-HHT/ FNŞ-HHT ayrımında, WHO'ya göre yaymalardaki folliküler hücreler %75 oranında hurthle hücrelerinden oluşuyorsa hurthle hücreli neoplaziyi desteklemektedir (29).

2.10.5. Malignite Şüphesi

Sitopatolojik bulgularla malign özellikleri daha baskın ancak yayma-boyama kalitesi, selülarite, nükleus ve sitoplazma yapısı, zemin artefaktları nedeni ile kesin malign tanısı verilemeyen durumlarda kullanılmaktadır (61).

PTK şüphesi uyandıran bulgular

1) Normoselüler ya da hiperselüler bir örnekte, sıklıkla makrofoliküller paternde, iri, yarıklanma gösteren, soluk nükleuslu, nadir de olsa nükleus membran kalınlaşması, düzensizliği, molding ve psödoinklüzyonlar izlenen yaymalarda,

2) Hiposelüler bir yaymada PTK'nın tipik nükleer özelliklerinin gözlendiği durumda,

3) Kistik dejenere bir örnekte, reaktif atipinin daha ilerisinde nükleer değişikliklerin izlendiği durumunda PTK şüphesi tanısı verilmektedir (60, 61).

Malignite şüphesinde kohezyon göstermeyen, nükleus/sitoplazma oranlan yüksek, plazmositoid görünümde, küçük ya da orta boyutlu, sınırları belirsiz bir hücre popülasyonu gözlenmektedir (60).

Hiperselüler bir yaymada, çok sayıda, küçük orta boyda, uniform lenfoid hücreleri görülmesi veya hiposelüler bir yaymada, dikkat çeken atipik lenfoid hücrelerin bulunması lenfoma şüphesi uyandırmalıdır (60).

2.10.6. Malign

2.10.6.1. Papiller tiroid karsinomu (PTK): Tiroidin en sık görülen ve tanısı karekteristik sitolojik özelliklerinin iyi bilinmesinden dolayı kolay konulan tümörüdür.

Papiller tiroid karinomunda yapısal atipi bulguları:

1) Papiller yapılar

2) Keskin sınırlı adalar

3) Kubbe şeklinde tabakalar

4) Sakızsı kolloid, follikül içinde sıkışık dens kolloid

5) Tabakalarda girdaplanma

6) Psammomatöz kalsifikasyon

7) Mikrofoliküler arkitektür

Psammom cismi, PTK için %50 pozitif prediktif değer gösterirken nükleer özellikler ile birlikte ise bu oran % 100 olmaktadır.

Papiller tiroid karsinomunda sitolojik atipi bulguları:

1) Nükleomegali

2) Tozsu, soluk kromatin

3) Nükleus kontur düzensizliği

4) Nükleer elongasyon

5) Nükleer yarıklanmalar

6) İntranükleer psödoinklüzyon

7) Nükleer kalabalıklaşma, üst üste dizilim

8) Nükleuslarda fasetasyon

9) Marjinal mikronükleol

2.10.6.2. Medüller tiroid karsinomu: Selüler aspiratta, koheziv sinsityal gruplar halinde veya tek tek dağılım gösteren, nükleer şekil (iğsi, epiteloid, plazmositoid, yuvarlak ve poligonal) ve boyut farklılıkları izlenen tümör hücreleri görülür. Tümör hücrelerinin sitoplazması geniş, kırmızı-pembe granüllüdür. Nükleuslar eksantrik yerleşimli, hafif pleomorfik olup tuz-biber kromatine sahiptir. Nükleer psödoinklüzyonlar eşlik edebilir. Binükleasyon ve multinükleasyon sıklıkla izlenmektedir. Amorf amiloid birikimi gözlenmektedir (60).

2.10.6.3. Az diferansiye tiroid karsinomu: İnsüler, trabeküler veya solid yapılanma gösteren, değişken atipi izlenen, N/S oranı yüksek, plazmositoid, monoton görünümlü hücreler mevcuttur (38, 60).

2.10.6.4. Andiferansiye (anaplastik) karsinomu: Sıklıkla selüler aspiratta, genellikle belirli bir patern göstermeyen, iğsi, epiteloid, plazmositoid, rabdoid, pleomorfik, dev boyutlu, bizar şekilli hücreler izlenebilir. Nükleuslar eksantrik yerleşimli olup nükleus membranları düzensizdir. Kromatin kümeleşmesi,

parakromatin berraklaşması, makronükleoller gözlenebilir. Sitoplazma, geniş, skuamoid görünümlerde olabilir. Yaygın nekrotik hücre fragmanları, debris, yoğun inflamatuar zemin ve atipik mitoz çok sıktır. Bazı vakalarda osteoklast benzeri nonneoplastik dev hücreler görülebilir (60).

2.6.10.5. Tiroidin skuamöz hücreli karsinomu: Sitolojik örneklerin büyük bir kısmı yer yer nekrozun da eşlik ettiği geniş, pleomorfik, keratinize hücrelerden oluşmaktadır (60).

3. MATERYAL VE METOT

Çalışmamıza, 2012-2015 yılları arasında, Kafkas Üniversitesi Tıp Fakültesi Sağlık Araştırma ve Uygulama Merkezi'nde, İç Hastalıkları veya Genel Cerrahi Anabilim Dalı'na başvurmuş, nodüler tiroid hastalığı saptanıp İİAS uygulanmış 443 hasta dâhil edilmiştir. Bu hastaların 247'sinde İİAS sırasında hasta başında yeterlilik değerlendirilirken, 196'sında yeterlilik değerlendirilmemiştir. Hasta başında yeterlilik değerlendirilen 247 hastanın 49'u ve yeterlilik değerlendirilmeyen 196 hastanın 29'una İİAS sonucuna göre sonrasında tiroidektomi uygulanmıştır.

Çalışma için Kafkas Üniversitesi Tıp Fakültesi Etik Kurulundan 01.02.2017 tarih 02 numaralı oturum 16 sayılı izin alınmıştır.

İİAS işlemi, USG eşliğinde bir radyolog veya deneyimli bir endokrinolog tarafından direk palpasyonla gerçekleştirilmiştir. Hasta başı yeterlilik değerlendirilmesi, patoloji bölümünde, klinisyen-patolog işbirliği içerisinde gerçekleşmiştir. Her hastanın adı-soyadı, yaşı, dosya numarası, doktorunun adı soyadı ve imzasının bulunduğu patoloji istem formu mevcuttur. Bu istem formuna hasta başında müspet kan değerleri (T3, T4, TSH) ve USG raporu da eklenmiştir. İİAS'yi yapan klinisyen, hastanın anamnezini, kan değerlerini, USG raporunu birlikte değerlendirerek, her bir hasta için 21 G iğne ile ortalama 3 girişim sonucunda aspirasyon materyalleri elde etmiştir. Bu örneklerin ilki yaymaların yeterli hücresellikte olup olmadığını belirleyebilmek için ıslak preparat şeklinde hazırlanmıştır. Bu hazırlık sürecinde kolay ulaşılabilir ve ekonomik olmasından dolayı Toluidin blue boyası tercih edilmiştir. İşlem sırasında alınan numuneler enjektör ucundan püskürtülmeyle lama alınıp yayılmış, üzerine 1 damla Toluidin blue damlatılmış ve sonrasında lamelle üzeri kapatılarak hızlıca, ışık mikroskobunda, 3 farklı patolog tarafında değerlendirilmiştir. Yeterlilik kararı ve ön tanılar sözel olarak bildirilmekte ve hasta patoloji istem formuna not edilmektedir. Bu girişimlere optimal tanı için gerekli hücre sayısı (tek bir preparatta, her biri en az on hücre içeren, en az altı follikül hücre grubu) izlenene kadar devam edilmiştir. Bazen klinisyen, hastanın tolerans durumuna göre veya kendisi aldığı numunenin yeterli olduğunu düşündüğünde işleme son vermiştir. İşlem sona erdiğinde her bir hasta için

hazırlanan ortalama 6 lamdan yeterlilik bakılması için hazırlanan ıslak preparat, 2 adet lam %95'lik alkol fiksatife alınıp sonrasında PAP ve/veya H&E ile diğer yaymalar havada kurutulup MGG ile boyanmıştır. Hazırlanan preparat sayısı ve aspirasyonun hangi lobdan yapıldığı da patoloji istem formuna not edilmiştir.

İİAS sitolojik değerlendirmeleri Bethesda Sınıflamasına göre yapılmıştır. Buna göre vakalar 6 farklı tanı kategorisine ayrılmıştır

Bu tanı kategorileri;

1. Tanısal olmayan sitoloji
2. Benign
3. Önemi Belirsiz Atipi veya Önemi Belirsiz Folliküler Lezyon
4. Folliküler Neoplazi veya Folliküler Neoplazi Şüphesi
5. Malignite Şüphesi
6. Malign

Histopatolojik tanılar 7 kategoriye ayrılmıştır.

1. Multinodüler guatr (MNG), Nodüler hiperplazi (NG), tiroiditler
2. Folliküler adenom
3. Hurthle hücreli adenom
4. Papiller karsinom
5. Hurthle hücreli tümör
6. Folliküler karsinom
7. Medüller karsinom

Ayrıca histopatolojik olarak benign ve malign kategori sistemi de kullanılmıştır. Benign kategorisine NG, tiroidit, FA ve HHA girerken; PTK, HHT, FK ve MK malign kategori altında toplanmıştır.

İstatistiksel olarak veriler SPSS 20 (Statistical Package for Social Science) paket programında analiz edilmiştir. Analizlerde frekans, yüzdeler, sayımla belirlenen verilerin analizinde Ki kare testleri kullanılmıştır. P değerleri 0.05'in altında hesaplandığında istatistiksel olarak anlamlı kabul edilmiştir.

Biz bu çalışmada hasta başında yeterlilik değerlendirilen 247 hastanın ve yeterlilik değerlendirilmeyen 196 hastanın sitolojik tanılarının, histopatolojik kesin sonuçları ile korelâsyonunu; duyarlılık, özgüllük, pozitif öngörü değeri, negatif öngörü değeri, tanısal doğruluk oranlarına göre karşılatırdık.

Gerçek pozitif: Hem sitolojik hemde histolojik olarak malign tanısı alan olguları ifade eder.
Gerçek negatif: Hem sitolojik hemde histolojik olarak benign tanısı alan olguları ifade eder.
Yanlış pozitif: Sitolojik olarak malign, histolojik olarak benign tanısı alan olguları ifade eder.
Yanlış negatif: Sitolojik olarak benign, histolojik olarak malign tanısı alan olguları ifade eder.
Duyarlılık: Pozitif (malign) olarak rapor edilen olgular arasında gerçek pozitifliklerin yüzdesidir.

$$\text{Duyarlılık:} \frac{\text{Gerçek pozitif olguların sayısı}}{\text{Gerçek pozitif olguların sayısı} + \text{Yanlış negatif olguların sayısı}}$$

Özgüllük: Negatif (benign) olarak rapor edilen olgular arasında gerçek negatifliklerin yüzdesidir.

$$\text{Özgüllük:} \frac{\text{Gerçek negatif olguların sayısı}}{\text{Gerçek negatif olguların sayısı} + \text{Yanlış pozitif olguların sayısı}}$$

Pozitif öngörü (prediktif) değeri (P.Ö.D): Pozitif rapor edilen olgular arasında hastalığın bulunma olasılığıdır.

$$\text{P.Ö.D:} \frac{\text{Gerçek pozitif olguların sayısı}}{\text{Gerçek pozitif olguların sayısı} + \text{Yanlış pozitif olguların sayısı}}$$

Negatif öngörü (prediktif) değeri (N.Ö.D): Negatif rapor edilen olgular arasında hastalığın bulunmama olasılığıdır.

$$\text{N.Ö.D: } \frac{\text{Gerçek negatif olguların sayısı}}{\text{Gerçek negatif olguların sayısı+Yanlış negatif olguların sayısı}}$$

Tanısal doğruluk (Diagnostic accuracy): Doğru çıkan test sonuçlarının yüzdesidir.

$$\text{Tanısal doğruluk: } \frac{\text{Gerçek pozitif + gerçek negatif olguların sayısı}}{\text{Gerçek pozitif + Gerçek negatif + Yanlış pozitif + Yanlış negatif olguların sayısı}}$$

Çalışmada özgüllük, duyarlılık, yanlış negatiflik ve yanlış pozitiflik değerleri hesaplanırken TOS, ÖBA/ÖBFL ve FN/FNŞ sitoloji tanı kategorilerinde yer alan olgular değerlendirme dışında tutulmuştur.

ÖBA/ÖBFL sitoloji tanısı alan olgularda, histopatolojik incelemede malign tiroid nodülü saptanma oranı ve FN/FNŞ sitoloji tanısı alan olgularda, histopatolojik incelemede folliküler neoplazi saptanma oranları da hesaplanmıştır.

4. BULGULAR

Tablo 3: Hasta başında yeterlilik bakılan ve bakılmayan grupların dağılımı (Kars, 2017)

Gruplar	Sayı (n)	Yüzde (%)
Hasta başında yeterlilik değerlendirilen grup	247	55,8
Yeterlilik değerlendirilmeyen grup	196	44,2
Toplam	**443**	**100,0**

2012-2015 yılları arasında toplamda 443 hastanın dâhil edildiği çalışmada İİAS sırasında 247 hastaya hasta başı yeterlilik değerlendirmesi yapılırken 196 hastada yeterlilik değerlendirilmemiştir.

Tablo 4: Cinsiyetin yeterlilik bakılan ve bakılmayan grupların üzerine dağılımı (Kars, 2017)

Cinsiyet	Hasta başında yeterlilik değerlendirilen grup		Yeterlilik bakılmayan grup		Toplam	p
	Sayı (n)	Yüzde (%)	Sayı (n)	Yüzde (%)		
Erkek	41	16,6	33	16,8	**74 (16,7)**	0,947
Kadın	206	83,4	163	83,2	**369 (83,3)**	
Toplam	**247**	**100,0**	**196**	**100,0**	**443 (100,0)**	

Çalışmada hasta başında yeterlilik değerlendirilen 247 hastanın 206'sı kadın, 41'i erkek iken yeterlilik değerlendirilmeyen 196 hastanın 163'ü kadın, 33'ü erkektir. İki grup arasında cinsiyet bakımından istatistiksel olarak anlamlı fark bulunmamıştır (p=0,947). Çalışmaya dâhil edilen toplamda 443 hastanın ise 369'u (%83,3) kadın, 74'ü (%16,7) erkektir.

Tablo 5: Yaş gruplarının yeterlilik bakılan ve bakılmayan grupların üzerine dağılımı (Kars, 2017)

Yaş	Hasta başında yeterlilik değerlendirilen grup		Yeterlilik bakılmayan grup		Toplam	p
	Sayı (n)	Yüzde (%)	Sayı (n)	Yüzde (%)		
29 yaş ve altı	15	6,1	19	9,7	**34 (7,7)**	0,618
30-39 yaş	51	20,6	35	17,9	**86 (19,4)**	
40-49 yaş	61	24,7	45	23,0	**106 (23,9)**	
50-59 yaş	62	25,1	53	27,0	**115 (26,0)**	
60 yaş ve üzeri	58	23,5	44	22,4	**102 (23,0)**	
Toplam	**247**	**100,0**	**196**	**100,0**	**443 (100,0)**	

İİAS yapılan toplamda 443 hasta grubunda en sık 50-59 yaş aralığı izlenmekle birlikte yaş ortalaması anlamında, hasta başında yeterlilik değerlendirilen ve değerlendirilmeyen iki grup arasında istatistiksel olarak anlamlı fark bulunmamıştır (p=0,618).

Tablo 6: İnce iğne aspirasyon sitolojisi alınan tiroid loblarının yeterlilik bakılan ve bakılmayan gruplara göre dağılımı (Kars, 2017)

İİAB alınan tiroid lobu	Hasta başında yeterlilik değerlendirilen grup		Yeterlilik bakılmayan grup		Toplam	p
	Sayı (n)	Yüzde (%)	Sayı (n)	Yüzde (%)		
Sağ lob	107	43,3	86	43,9	**193 (43,6)**	0,169
Sol lob	85	34,4	80	40,8	**165 (37,2)**	
İstmus	19	7,7	7	3,6	**26 (5,9)**	
Birden fazla	36	14,6	23	11,7	**59 (13,3)**	
Toplam	**247**	**100,0**	**196**	**100,0**	**443 (100,0)**	

İİAS yapılan her bir tiroid lobu sağ lob, sol lob ve isthmus olarak değerlendirildiğinde hasta başında yeterlilik değerlendirilen ve değerlendirilmeyen iki grup arasında istatistiksel olarak anlamlı fark bulunmamıştır (p=0,169).

Tablo 7: İnce iğne aspirasyon sitolojisi tanılarının yeterlilik bakılan ve bakılmayan gruplara göre dağılımı (Kars, 2017)

Sitolojik tanılar	Hasta başında yeterlilik değerlendirilen grup		Yeterlilik bakılmayan grup		Toplam	p
	Sayı (n)	Yüzde (%)	Sayı (n)	Yüzde (%)		
TOS	38	15,4	79	40,3	**117 (26,4)**	
Benign	146	59,1	86	43,9	**232 (52,4)**	<0,0001
ÖBA/ÖBFL	46	18,6	15	7,7	**61 (13,8)**	
FN/FNŞ	7	2,8	2	1,0	**9 (2,0)**	
MŞ	9	3,6	13	6,6	**22 (5,0)**	
Malign	1	0,4	1	0,5	**2 (0,5)**	
Toplam	**247**	**100.0**	**196**	**100,0**	**443 (100,0)**	

Bethesda sınıflamasına göre kategorize edilen sitolojik tanılardan hasta başında yeterlilik değerlendirilen hastaların %15,4'ü (38/247), TOS tanısı alırken bu oran yeterlilik değerlendirilmeyen hasta grubunda %40,3 (70/196) idi.

Bununla birlikte hasta başında yeterlilik değerlendirilen grupta, sitolojik tanıların 146'sı (%59,1) benign, 46'sı (%18,6) ÖBA/ÖBFL, 7'si (%2,8) FN/FNŞ, 9'u (%3,6) MŞ, 1'i (%0,4) malign olarak raporlanmıştır. Yeterlilik değerlendirmeyen grupta ise 86'sı (%43,9) benign, 15'i (%7,7) ÖBA/ÖBFL, 2'si (%1,0) FN/FNŞ, 13'ü (%6,6) MŞ, 1'i (%0,5) malign olarak sonuçlanmıştır.

Tüm tanılarda iki grup arasındaki fark istatistiksel olarak anlamlı bulunmuştur (p<0,0001).

Tablo 8: Histopatolojik tanıların cinsiyet üzerine dağılımı (Kars, 2017)

Cinsiyet	Benign		Malign		Toplam	p
	Sayı (n)	Yüzde (%)	Sayı (n)	Yüzde (%)		
Erkek	12	70,6	5	29,4	**17 (100,0)**	0,528
Kadın	38	62,3	23	37,7	**61 (100,0)**	
Toplam	**50**	**64,1**	**28**	**35,9**	**78 (100,0)**	

Hasta başında yeterlilik değerlendirilen 247 hastanın 49'u (%19,8) ile yeterlilik değerlendirilmeyen 196 hastanın 29'u (%14,8) opere edilmiştir. Histopatolojik incelemede, toplam 78 hastanın 50'si (%64,1) benign, 28'i (%35,9) malign tanısı almıştır.

Opere edilen 61 kadın hastanın 38'i (%62,3) histopatolojik incelemede benign, 23'si (%37,7) malign tanısı alırken; 17 erkek hastanın 12'si (%70,6) benign, 5'i (%29,4) malign tanısı almıştır. Malignite görülme sıklığı açısından kadın ve erkek cinsiyet arasında istatistiksel olarak anlamlı fark bulunmamıştır (p=0,528).

Tablo 9: **Histopatolojik tanıların yaş üzerine dağılımı (Kars, 2017)**

Yaş	Benign		Malign		Toplam	p
	Sayı (n)	Yüzde (%)	Sayı	Yüzde (%)		
29 yaş ve altı	2	4,0	2	7,1	**4**	0,375
30-39 yaş	12	24,0	4	14,3	**16**	
40-49 yaş	6	12,0	8	28,6	**14**	
50-59 yaş	15	30,0	7	25,0	**22**	
60 yaş ve üzeri	15	30,0	7	25,0	**22**	
Toplam	**50**	**100**	**28**	**100**	**78**	

Histopatolojik incelemede, benign veya malign tanısı alan hastaların, yaş grupları arasında, istatistiksel olarak anlamlı fark bulunmamıştır (p=0,375).

Tablo 10: **Hasta başında yeterlilik değerlendirilen ve değerlendirilmeyen iki grubun Bethesda Sınıflaması tanı kategorileri ile histopatolojik incelemede benign-malign tanı kategorilerine göre dağılımı (Kars, 2017)**

Sitolojik tanılar	Histopatolojik Tanı				Toplam
	Yeterlilik bakılan		Yeterlilik bakılmayan		
	Benign	Malign	Benign	Malign	
	Sayı (%)	Sayı (%)	Sayı (%)	Sayı (%)	
TOS	6 (100,0)	0 (0,0)	4 (80,0)	1 (20,0)	**11**
Benign	12 (57,1)	9 (42,9)	9 (75,0)	3 (25,0)	**33**
ÖBA/ÖBFL	4 (40,0)	6 (60,0)	4 (100)	0 (0,0)	**14**
FN/FNŞ	2 (50,0)	2 (50,0)	1(100,0)	0 (0,0)	**5**
MŞ	4 (57,1)	3 (42,9)	4 (66,7)	2 (33,3)	**13**
Malign	0 (0,0)	1 (100,0)	0 (0,0)	1 (100,0)	**2**
Toplam	**28 (57,1)**	**21 (42,9)**	**22 (75,9)**	**7 (24,1)**	**78**

Sitolojik tanıda TOS tanısı almış hasta başında yeterlilik değerlendirilen grupta, toplam 6 vakanın histopatolojik incelemesinde 6'sı da (%100,0) benign tanısı almış; yeterlilik değerlendirilmesi yapılmayan grupta ise TOS tanısı almış 5 vakanın 4'ü (%80,0) benign, 1'i (%20,0) malign olarak raporlanmıştır.

Sitolojik olarak benign tanısı almış yeterlilik değerlendirilen grupta toplam 21 vakanın 12'si (%57,1) benign iken, 9'u (%42,9) malign; yeterlilik değerlendirilmeyen grupta ise benign tanısı almış 12 vakanın 9'u (%75,0) benign, 3'ü (%25,0) malign olarak raporlanmıştır.

Sitolojik olarak ÖBA/ÖBFL tanısı almış yeterlilik değerlendirilmesi yapılan 10 hastanın 4'ü (%40,0) benign, 6'sı (%60,0) malign tanısı almış; yeterlilik değerlendirilmeyen grupta ise ÖBA/ÖBFL tanısı almış 4 vakanın tamamı 4'ü (%100,0) benign olarak raporlanmıştır.

Sitolojik olarak FN/FNŞ tanısı alan yeterliliğin değerlendirildiği toplamda 4 hastanın 2'si (%50,0) benign, 2'si (%50,0) malign tanısı almış; yeterlilik

değerlendirilmeyen grupta ise FN/FNŞ tanısı almış, 1 vaka benign olarak raporlanmıştır.

Sitolojik olarak MŞ tanısı alan yeterliliğin değerlendirildiği 7 hastanın 4'ü (%57,1) benign, 3'ü (%42,9) malign tanısı alırken, yeterlik değerlendirilmeyen grupta ise MŞ tanısı almış 6 vakanın 4'ü (%66,7) benign, 2'si malign (%33,3) olarak raporlanmıştır.

Sitolojik olarak malign tanısı alan yeterliliğin değerlendirildiği ve değerlendirilmediği 2 grupta da her iki vaka malign tanısı almıştır.

Tablo 11: Hasta başında yeterlilik değerlendirilen ve değerlendirilmeyen iki grubun Bethesda Sınıflaması tanı kategorileri ile histopatolojik tanı kategorilerine göre dağılımı (Kars, 2017)

Hasta başında yeterlilik değerlendirilen grup								
Sitolojik tanı	**Histopatolojik tanı**							**Toplam**
	MNG, NG, tiroidit	**FA**	**HHA**	**PTK**	**HHT**	**FK**	**MK**	
	Sayı (%)	Sayı (%)	Sayı (%)	Sayı (%)	Sayı (%)	Sayı (%)	Sayı (%)	**Sayı (%)**
TOS	4 (66,7)	1 (16,7)	1 (16,7)	0 (0,0)	0 (0,0)	0 (0,0)	0 (0,0)	**6 (100,0)**
Benign	10 (47,6)	2 (9,5)	0 (0,0)	8 (38,1)	0 (0,0)	1 (4,8)	0 (0,0)	**21 (100,0)**
ÖBA/ÖBFL	2 (20,0)	1 (10,0)	1 (10,0)	4 (40,0)	1 (10,0)	0 (0,0)	1 (10,0)	**10 (100,0)**
FN/FNŞ	0 (0,0)	1 (25,0)	1 (25,0)	1 (25,0)	1 (25,0)	0 (0,0)	0 (0,0)	**4 (100,0)**
MŞ	4 (57,1)	0 (0,0)	0 (0,0)	3 (42,9)	0 (0,0)	0 (0,0)	0 (0,0)	**7 (100,0)**
Malign	0 (0,0)	0 (0,0)	0 (0,0)	1 (100,0)	0 (0,0)	0 (0,0)	0 (0,0)	**1 (100,0)**
Toplam	**20 (40,8)**	**5 (10,2)**	**3 (6,1)**	**17 (34,7)**	**2 (4,1)**	**1 (2,0)**	**1 (2,0)**	**49 (100,0)**
Hasta başında yeterlilik değerlendirilmeyen grup								
Sitolojik tanı	**Histopatolojik tanı**							
	MNG, NG, tiroidit	**FA**	**HHA**	**PTK**	**HHT**	**FK**	**MK**	**Toplam**
	Sayı (%)	Sayı (%)	Sayı (%)	Sayı (%)	Sayı (%)	Sayı (%)	Sayı (%)	**Sayı (%)**
TOS	3 (60,0)	0 (0,0)	1 (20,0)	1 (20,0)	0 (0,0)	0 (0,0)	0 (0,0)	**5 (100,0)**
Benign	8 (66,7)	0 (0,0)	1 (8,3)	2 (16,7)	0 (0,0)	0 (0,0)	1 (8,3)	**12 (100,0)**
ÖBA/ÖBFL	4 (100,0)	0 (0,0)	0 (0,0)	0 (0,0)	0 (0,0)	0 (0,0)	0 (0,0)	**4 (100,0)**
FN/FNŞ	1 (100,0)	0 (0,0)	0 (0,0)	0 (0,0)	0 (0,0)	0 (0,0)	0 (0,0)	**1 (100,0)**
MŞ	3 (50,0)	1 (16,7)	0 (0,0)	2 (33,3)	0 (0,0)	0 (0,0)	0 (0,0)	**6 (100,0)**
Malign	0 (0,0)	0 (0,0)	0 (0,0)	1 (100)	0 (0,0)	0 (0,0)	0 (0,0)	**1 (100,0)**
Toplam	**19 (65,5)**	**1 (3,4)**	**2 (6,9)**	**6 (20,7)**	**0 (0,0)**	**0 (0,0)**	**1 (3,4)**	**29 (100,0)**

Yeterlilik değerlendirilen grupta, sitolojik olarak TOS tanısı alan 6 vakanın histolojik incelemesinde hepsi benign kategorisinde yer alan 4'ü (%66,7) MNG/NG/Tiroidit, 1'i (%16,7) FA, 1'i (%16,7) HHA tanılarını almıştır. Yeterlilik değerlendirilmesine rağmen tanısal olmayan bu 6 vakanın 3'ü yaygın kistik dejenere özelliktedir. Diğer 3'ü ise teknik nedenlerden dolayı doku tespiti, boyanma kusurları

neticesinde TOS tanısı almıştır. Yeterliliğin değerlendirilmediği grupta ise TOS tanısı alan 5 vakanın histolojik incelemesinde 3'ü (%60,0), MNG/NG/Tiroidit, 1'i (%20,0) HHA, 1'i (%20,0) PTK tanılarını almıştır. Bu vakaların ise 3'ü kistik, kanamalı, adenomatoid nodüller iken, PTK tanısı alan 1 vaka mikrokarsinom özelliğindedir.

Yeterlilik değerlendirilen grupta, sitolojik olarak benign tanısı alan 21 vakanın histolojik incelemesinde, 10'u (%47,6) MNG/NG/Tiroidit, 2'si (%9,5) FA, 8'İ (%38,1) PTK, 1'i (%4,8) FK tanısı almıştır. PTK tanısı almış 8 vakanın 5'i papiller mikrokarsinom, 1'i klasik varyant, 2 'si FVPTK'dir. Sitolojik olarak benign tanısı almış 21 vakanın 9'unda (%42,9) yanlış negatiflik izlendi. Yeterliliğin değerlendirilmediği grupta benign tanısı alan 12 vakanın 8'i (%66,7) MNG/NG/Tiroidit, 1'i (%8,3) HHA, 2'si (%16,7) PTK, 1'i (%8,3) MK olarak raporlanmıştır. Sitolojik olarak benign tanısı almış 12 vakanın 3'ünde (%25,0) yanlış negatiflik izlendi. Histopatolojik olarak malign olarak değerlendirilen 3 vakanın 2'si papiller mikrokarsinom iken 1 MK olgusu farklı tiroid lobundan alınmıştı.

Yeterlilik değerlendirilen grupta sitolojik olarak ÖBA/ÖBFL tanısı alan 10 vakanın histolojik incelemesinde 2'si (%20,0) MNG/NG/Tiroidit, 1'i (%10,0) FA, 1'i (%10,0) HHA, 4'ü (%40,0) PTK, 1'i (%10,0) HHT, 1'i (%10,0) MK tanısı almıştır. PTK tanısı almış 4 vakanın 3'ü papiller mikrokarsinom, 1'i FVPTK'dır. Yeterlilik değerlendirilen grupta, sitolojik olarak ÖBA/ÖBFL tanısı almış vakalarda, histolojik tanıda, malign tiroid nodülü saptama oranı %60,0'dır. Yeterliliğin değerlendirilmediği grupta ise sitolojik olarak ÖBA/ÖBFL tanısı alan 4 vakanın 4'ü de (%100) MNG/NG/Tiroidit tanısı almıştır. Bu histolojik olarak benign olarak değerlendirilen 4 vakanın 2'si lenfositik tiroidit iken diğer 2'si dejeneratif, regresif değişiklikler gösteren nodüler hiperplazidir. Yeterlilik değerlendirilmeyen grupta, sitolojik olarak ÖBA/ÖBFL tanısı almış vakalarda, histolojik tanıda malignite saptanmamıştır.

Yeterlilik değerlendirilen grupta, sitolojik olarak FN/FNŞ tanısı alan 4 vakanın histolojik incelemesinde 1'i (%25,0) FA, 1'i (%25,0) HHA, 1'i (%25,0) PTK, 1'i (%25,0) HHT olarak raporlanmıştır. PTK olarak raporlanmış olan 1 vakada aynı zamanda HHA tanısı da eşlik etmektedir. Bu durumda, yeterlilik değerlendirilen

grupta, FN/FNŞ tanısında doğruluk oranı %100 olarak ifade edilebilir. Yeterlilik değerlendirilmeyen grupta ise sitolojik olarak FN/FNŞ olarak değerlendirilen 1 vaka histolojik olarak hiperplastik nodül olarak raporlanmıştır.

Yeterlilik değerlendirilen grupta, sitolojik olarak MŞ tanısı alan 7 vakanın histolojik incelemesinde 4'ü (%57,1) MNG/NG/Tiroidit, 3'ü (%42,9) PTK tanısı almıştır. PTK tanılarının 3'ü de papiller mikrokarsinomdur. Yeterlilik değerlendirilmeyen grupta ise sitolojik olarak MŞ tanısı almış 6 vakanın 3'ü (%50,0) MNG/NG/Tiroidit, 1'i (%16,7) FA, 2'si (%33,3) PTK tanısı almıştır. PTK tanılarının her ikiside FVPTK olarak raporlanmıştır.

Yeterlilik değerlendirilen grupta sitolojik olarak malign tanısı alan 1 vakanın histolojik incelemesinde 1'i (%100,0) FVPTK tanısı almıştır. Yeterlilik değerlendirilmeyen grupta ise sitolojik olarak malign tanısı almış 1 vakanın histolojik incelemesinde 1'i (%100,0) papiller mikrokarsinomdur. Malign sitoloji tanısı konulan her iki grupta da yanlış pozitiflik izlenmemiştir.

Tablo 12: İstatistiksel olarak hasta başında yeterlilik değerlendirilen ve değerlendirilmeyen grupların sitolojik ve histopatolojik tanılarının korelasyonunu gösteren değerler (Kars, 2017)

İstatistikler	Yeterlilik değerlendirilen grup	Yeterlilik değerlendirilmeyen grup
Duyarlılık	%30,7	%50
Özgüllük	%75	%69,2
Pozitif öngörü değeri	%50	%42,8
Negatif öngörü değeri	%57,1	%75
Tanısal doğruluk	%55,1	%63,1

İİAS sonucu TOS, ÖBA/ÖBFL ve FN/FNŞ tanı kategorileri, değerlendirme dışında tutulduğunda ve Tablo 10'daki değerler göz önüne alındığında bu iki grubun duyarlılık, özgüllük, tanısal doğruluk, pozitif ve negatif öngörü değerleri Tablo 12'deki gibidir.

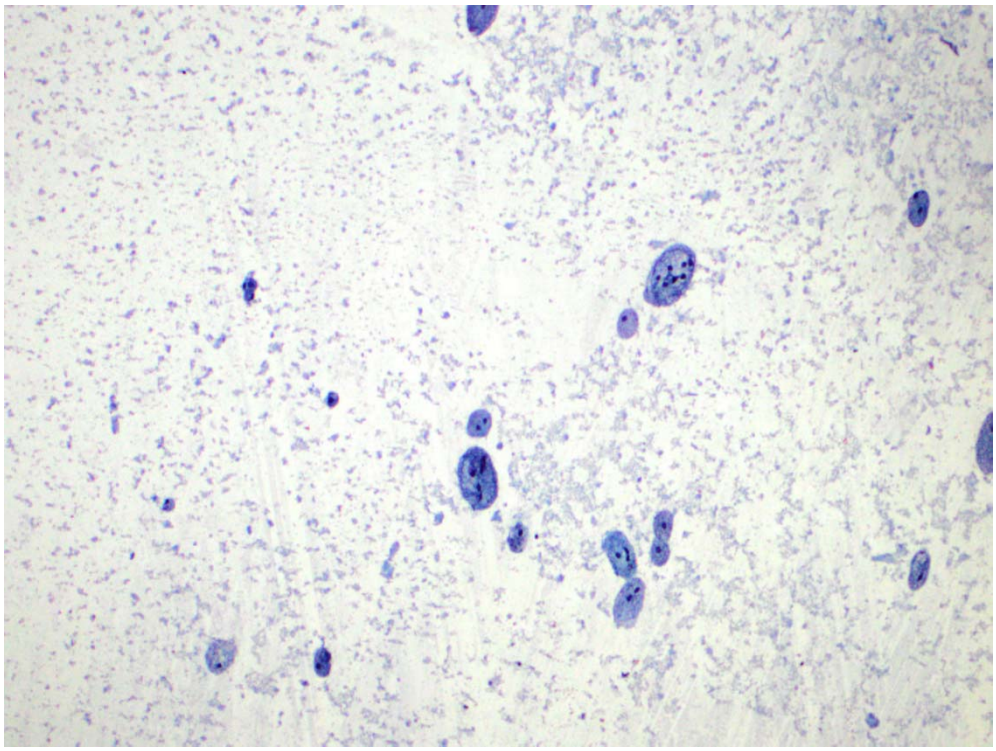

Resim 1A: Sadece kan elemanları ve makrofajların izlendiği kist içeriği ile uyumlu; Tanısal olmayan sitoloji tanılı olgu (PAP) (Yeterlilik bakılan grup, olgu 74)

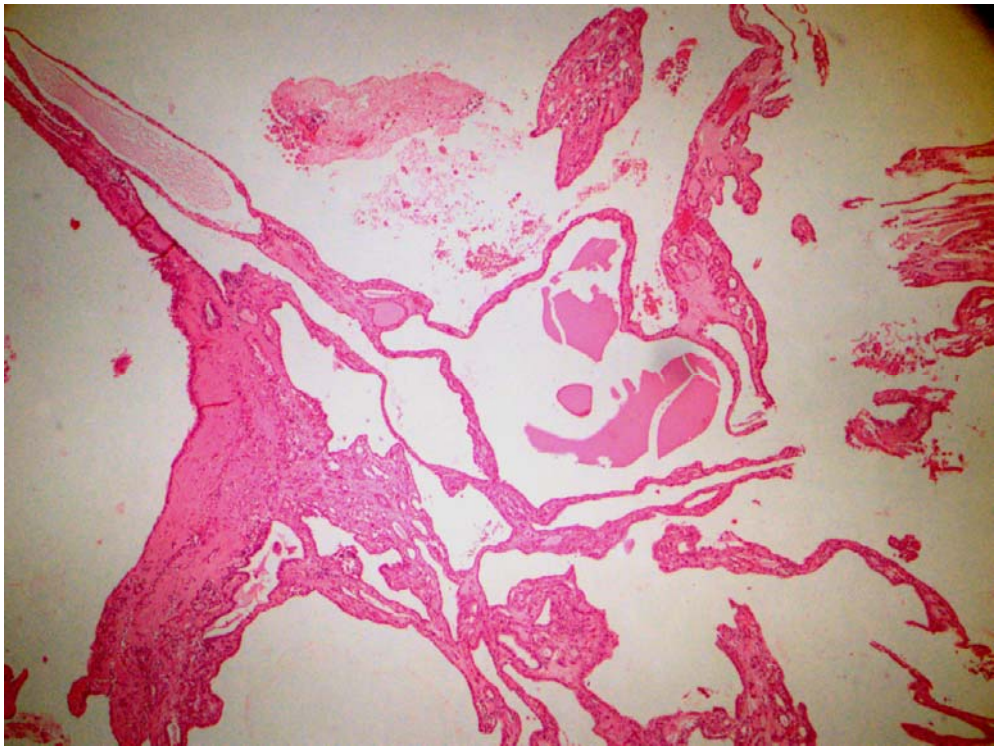

Resim 1B: Kistik, benign papiller formasyon gösteren; Hipeplastik nodül tanılı olgu (H&E) (Yeterlilik bakılan grup, olgu 74, rezeksiyon materyali)

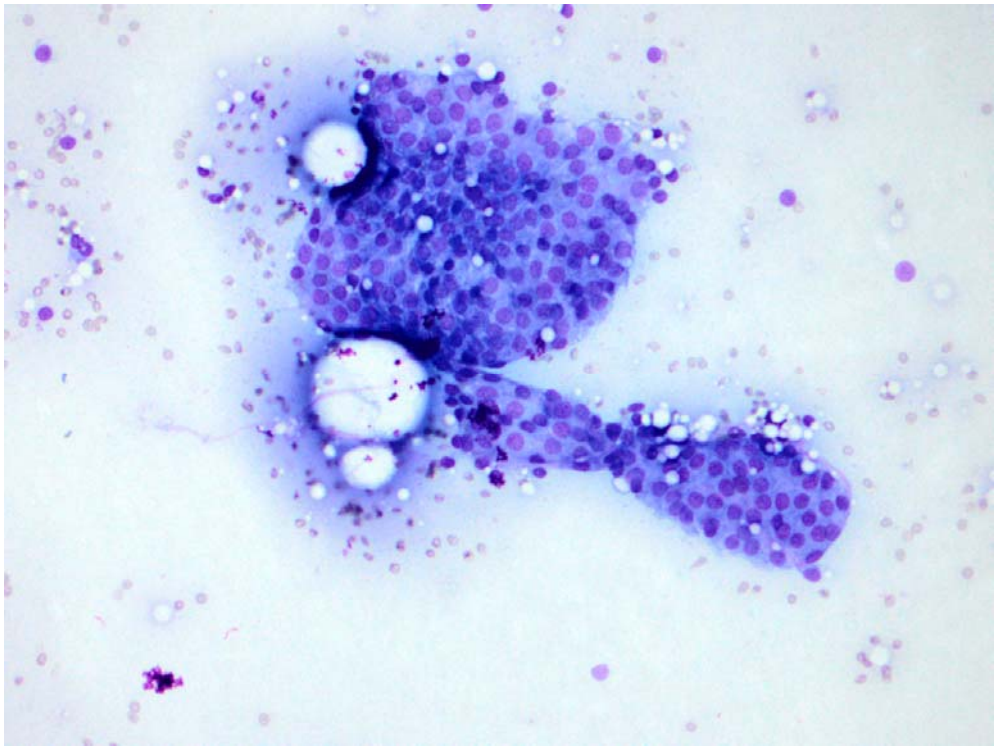

Resim 2A: Bal peteği görünümünde, monoton, küçük çaplı tirositlerden oluşan yayma; Benign sitoloji tanılı olgu, (PAP), (Yeterlilik bakılan grup, olgu 240)

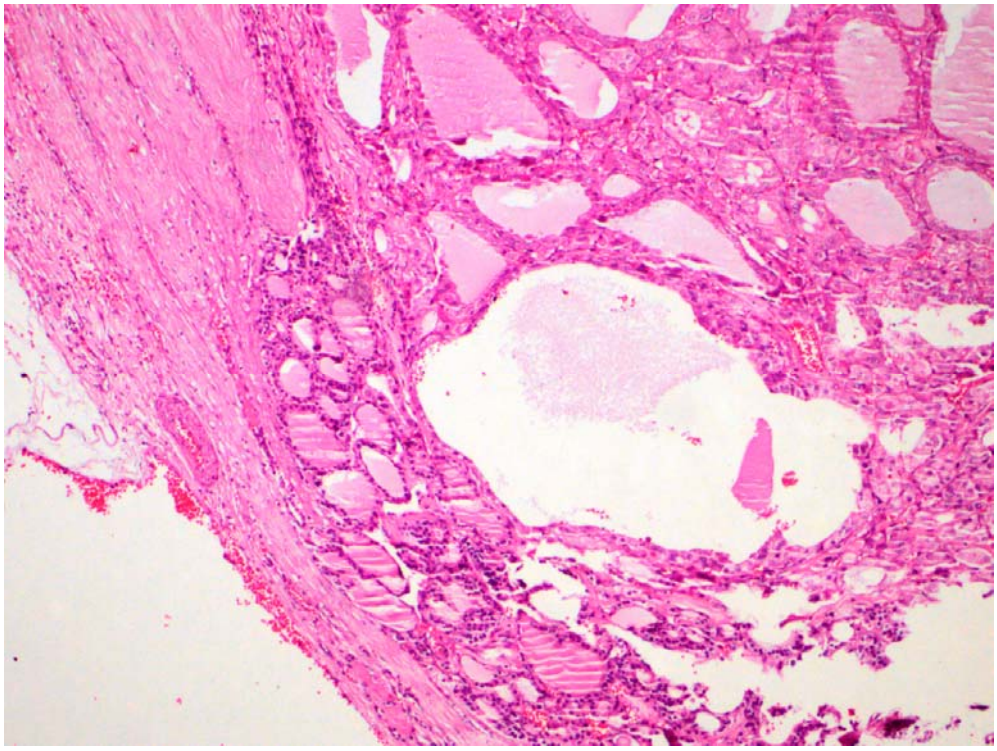

Resim 2B: Yer yer onkositik değişiklikler gösteren mikro ve makrofoliküler paternde, fibröz kapsüllü foliküler lezyon, birkaç odakta kapsül invazyonu şüphesi oluşturmaktadır. (H&E) (Yeterlilik bakılan grup, olgu 240, rezeksiyon materyali)

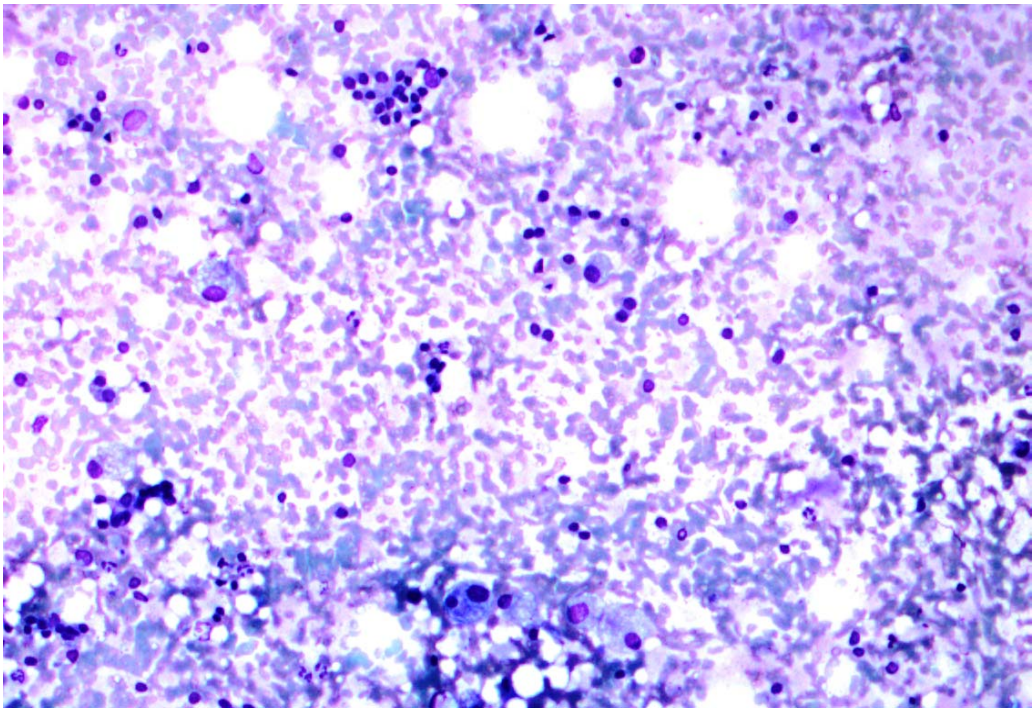

Resim 3A: Periferik kan elemanları yanında çok sayıda makrofaj içeren ve küçük çaplı tirositlerin izlendiği; Benign sitoloji ile uyumlu, (PAP) (Yeterlilik bakılan grup, olgu 33)

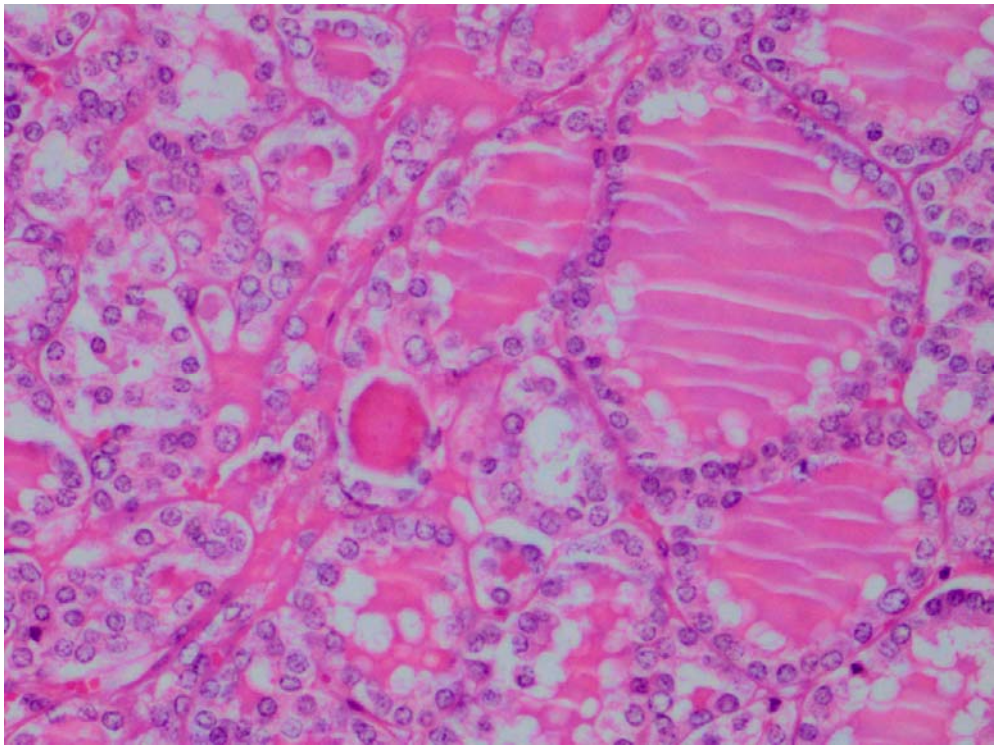

Resim 3B: Foliküler yapılanma, yer yer üst üste dizilim gösteren, berrak ve iri nükleusların izlendiği; FVPTK (H&E) (Yeterlilik bakılan grup, olgu 33, rezeksiyon materyali)

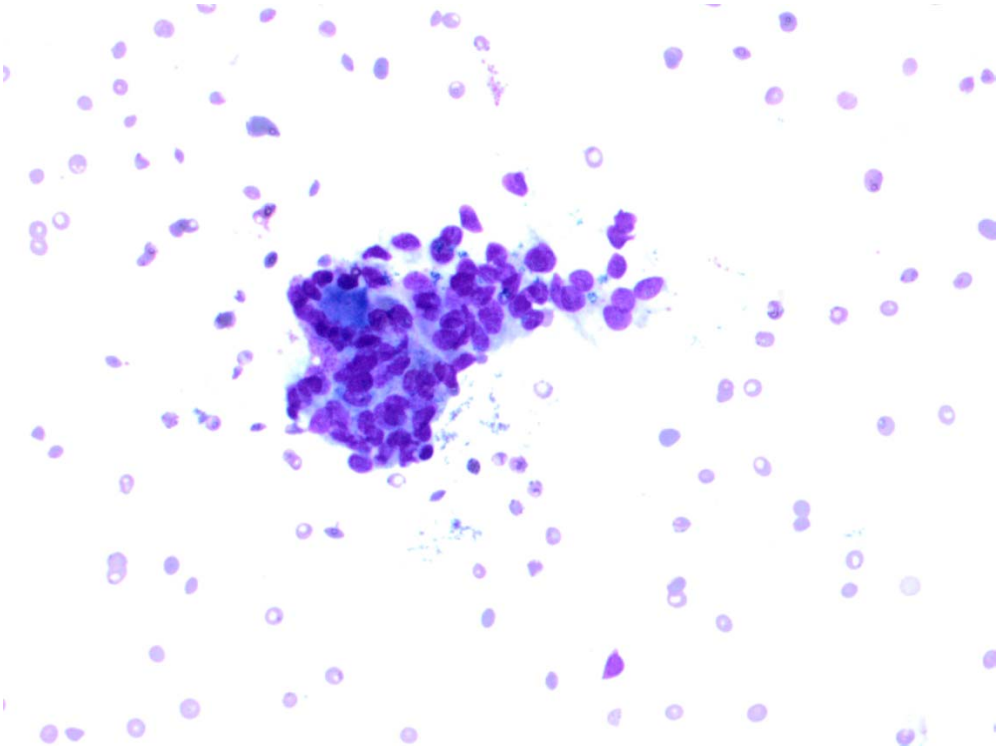

Resim 4A: Az miktarda kondanse kolloid içeren, hafif büyümüş, üst üste binen, düzensiz konturlu, soluk tiroisitlerin izlendiği; ÖBA tanılı olgu (PAP) (Yeterlilik bakılmayan grup, olgu 3)

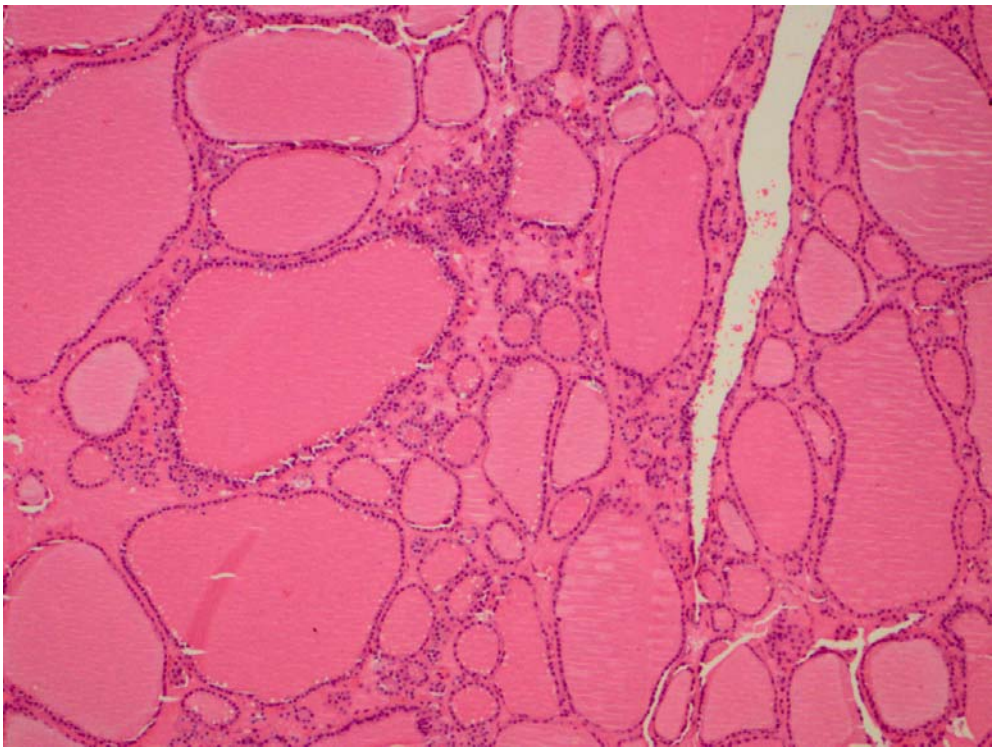

Resim 4B: Basık epitelle döşeli, kolloid birikimi göze çarpan genellikle dilate folliküller ve arada mikrofoliküler yapılanma gösteren hücre kümelerinden oluşan, kapsülsüz; Nodüler hiperplazi tanılı olgu (H&E) (Yeterlilik bakılmayan grup, olgu 3, rezeksiyon materyali)

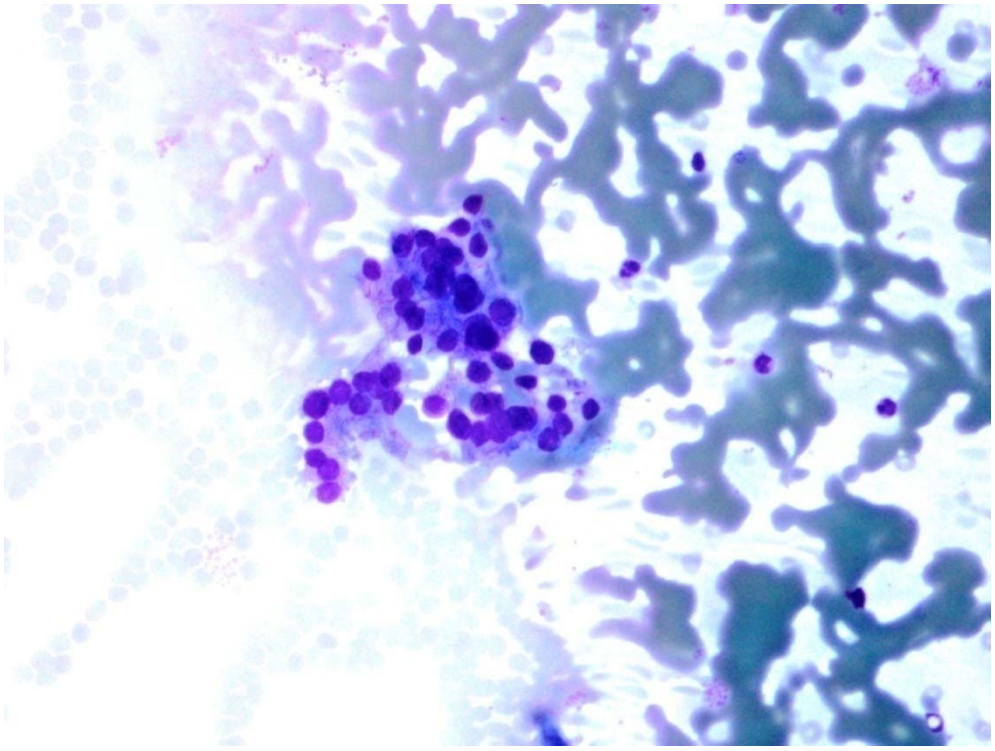

Resim 5A: Fokal mikrofoliküler patern gösteren tirosit grubunda bazı hücrelerde irileşme ve üst üste dizilim izlenmektedir. Hiposelüler bir yayma olması neticesinde; ÖBA tanılı olgu (PAP) (Yeterlilik bakılan grup, olgu 39)

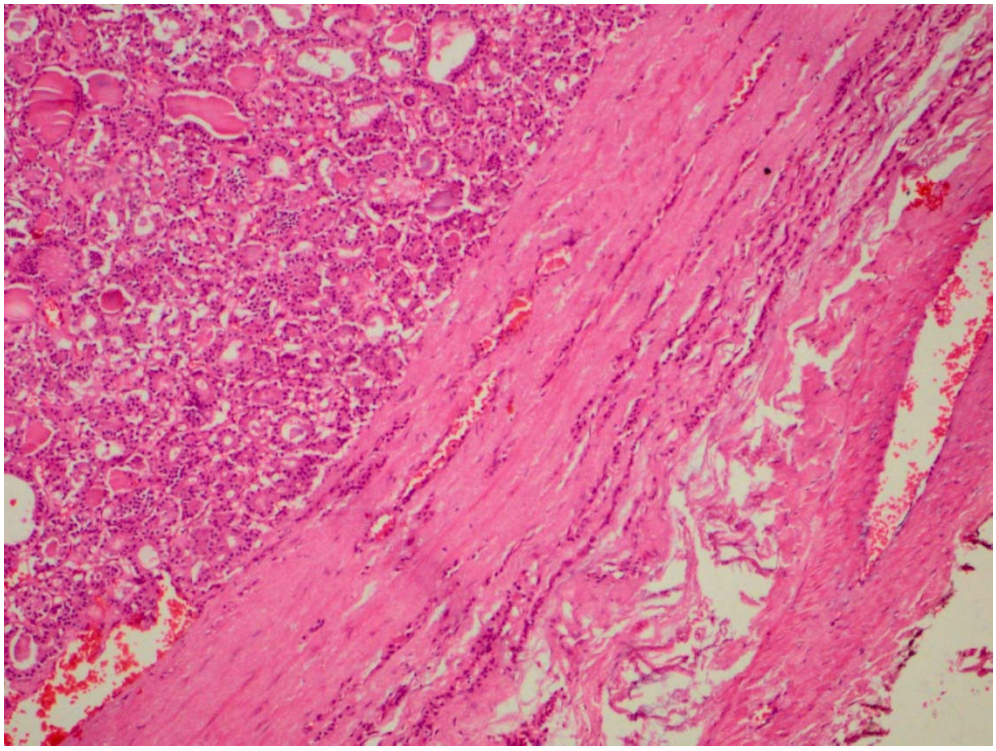

Resim 5B: Fibröz intakt kapsül ile çevrili, genellikle mikrofoliküler patern gösteren, yer yer normofoliküllerin de eşlik ettiği; Folliküler adenom tanılı olgu (H&E), (Yeterlilik bakılan grup, olgu 39, rezeksiyon materyali)

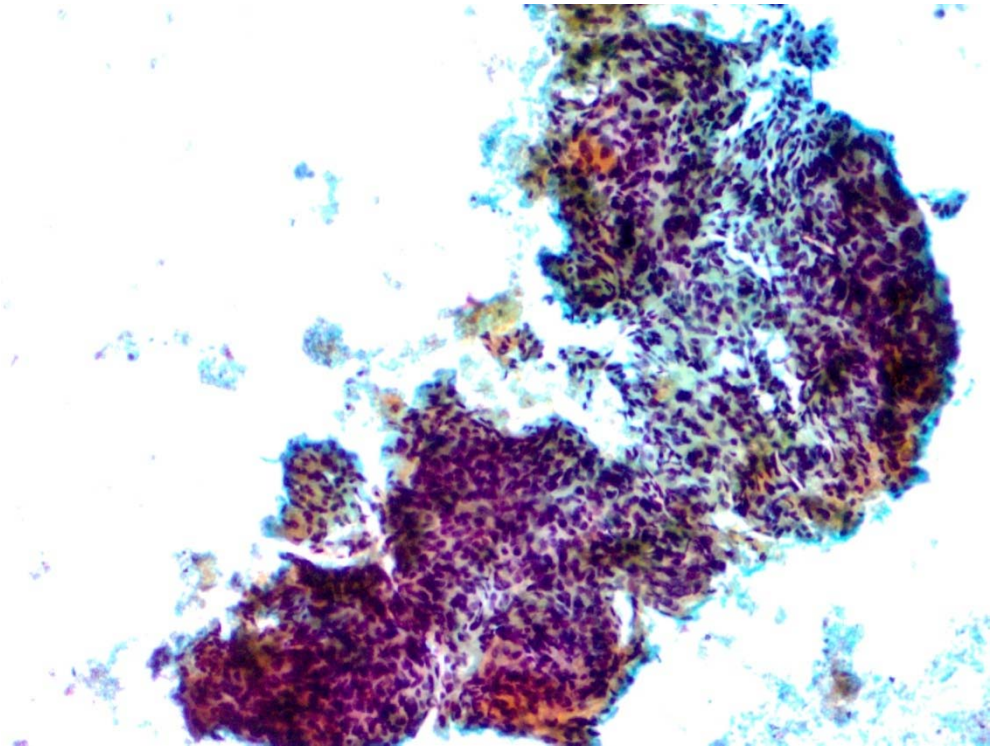

Resim 6A: Selüler aspiratta, hiperkromatik, iğsi ve yuvarlak hücrelerin izlendiği; Önemi belirsiz atipi olarak tanı alan olgu (MGG), (Yeterlilik bakılan grup, olgu 237)

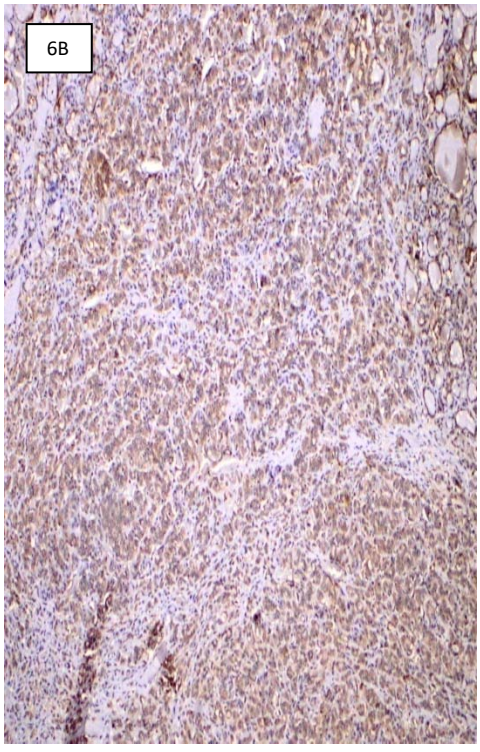

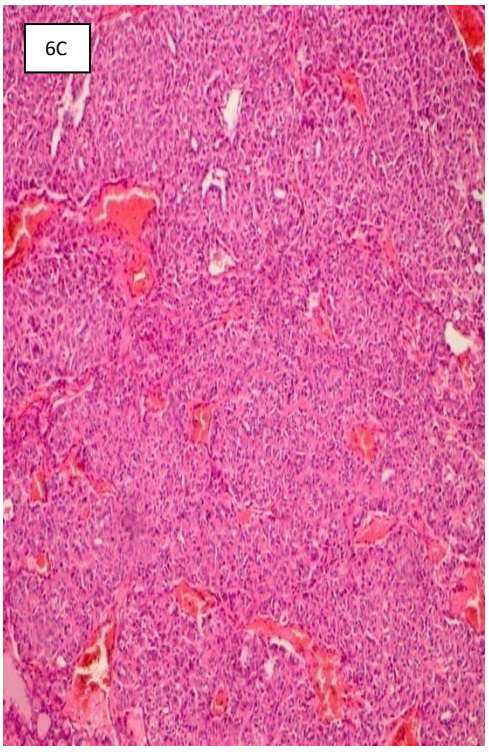

Resim 6B:İmmünohistokimyasal olarak pozitif boyanan kalsitonin

Resim 6C: Vasküler proliferasyon izlenen stromada, amfofilik sitoplazmalı, yuvarlak hücre topluluklarının oluşturduğu, yer yer glandüler yapılanma da gösteren solid alanların izlendiği; Medüller tiroid karsinomu tanılı olgu (Yeterlilik bakılan grup, olgu 237, rezeksiyon materyali)

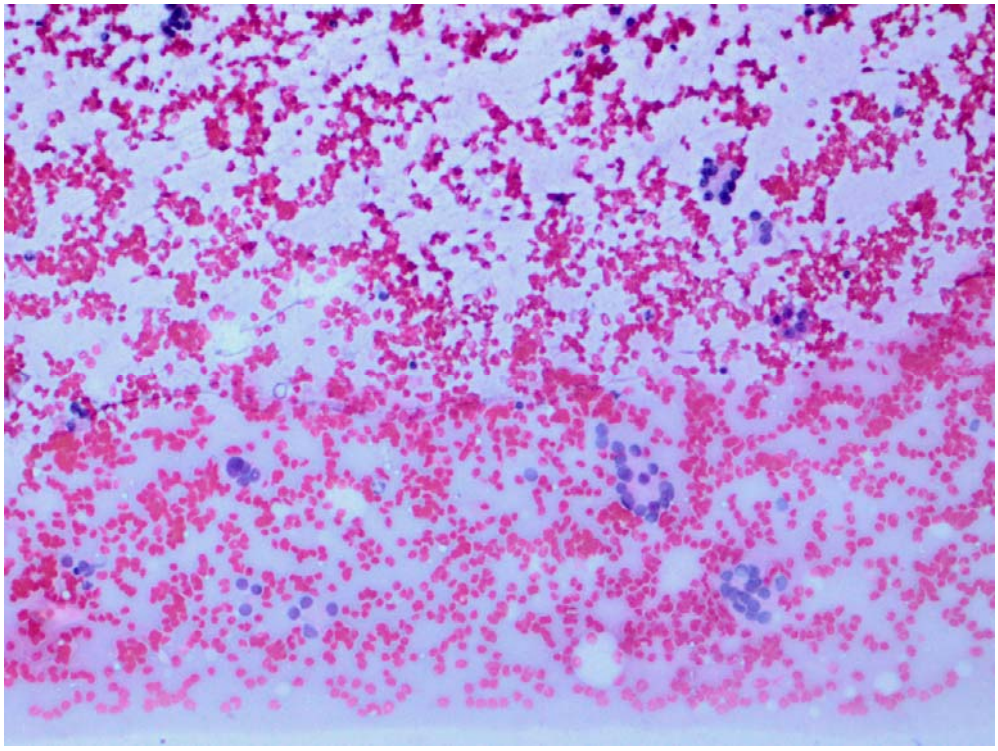

Resim 7A: Hiperselüler bir yaymada, mikfoliküler patern oluşturan hiperkromatik nükleuslu tirositler; Folliküler neoplazi şüphesi tanılı olgu (PAP), (Yeterlilik bakılan grup, olgu 247)

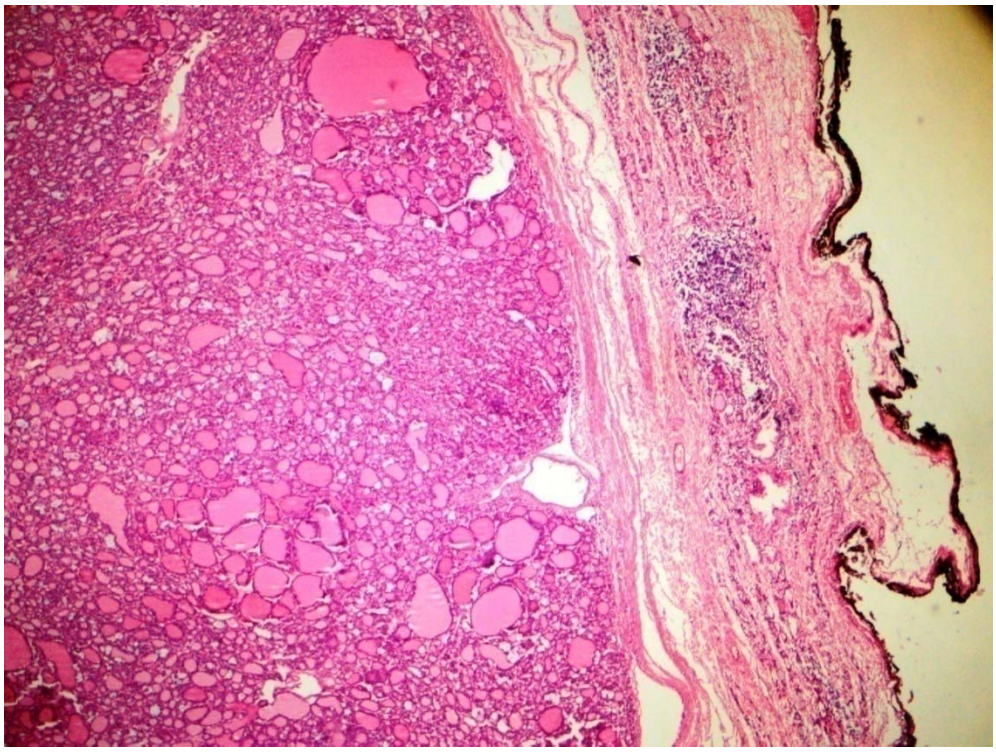

Resim 7B: Fibröz intakt kapsül ile çevrili, genellikle mikrofoliküler patern gösteren; Folliküler adenom tanılı olgu (H&E), (Yeterlilik bakılan grup, olgu 247, rezeksiyon materyali)

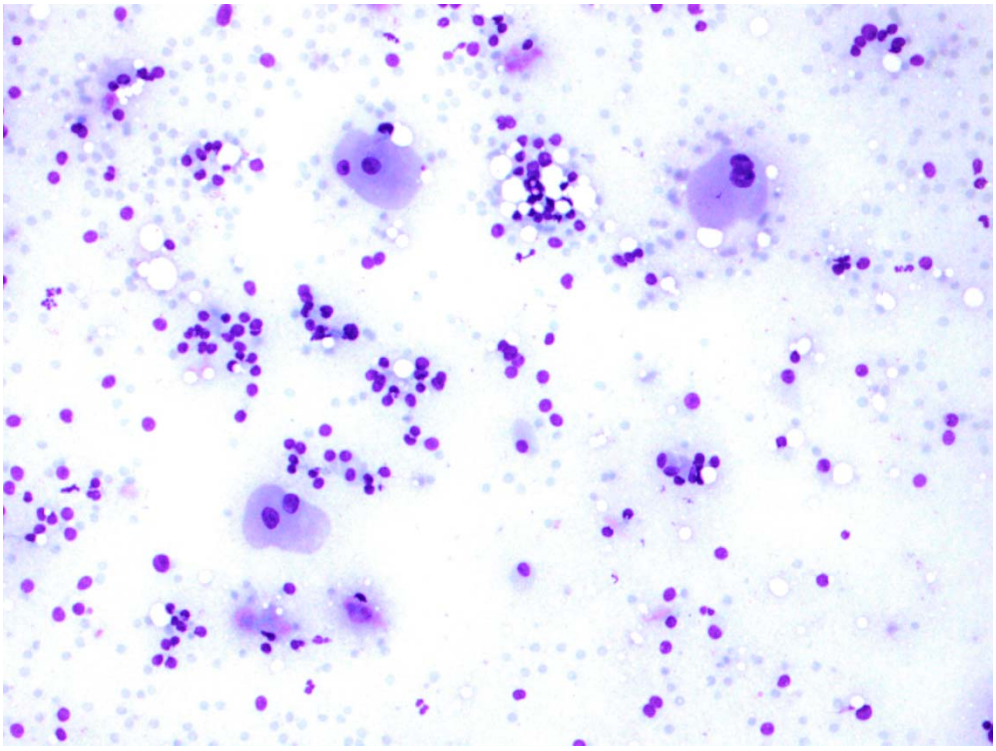

Resim 8A: Tek tek dağınık özellikte, geniş sitoplazmalı, binükleasyon gösteren, belirgin tek nükleollü hurthle hücreleri yanı sıra arada benign özellikte tirositler ve kan elemanlarının izlendiği; Hurthle hücreli neoplazi şüphesi tanılı olgu (MGG) (Yeterlilik bakılan grup, olgu 153)

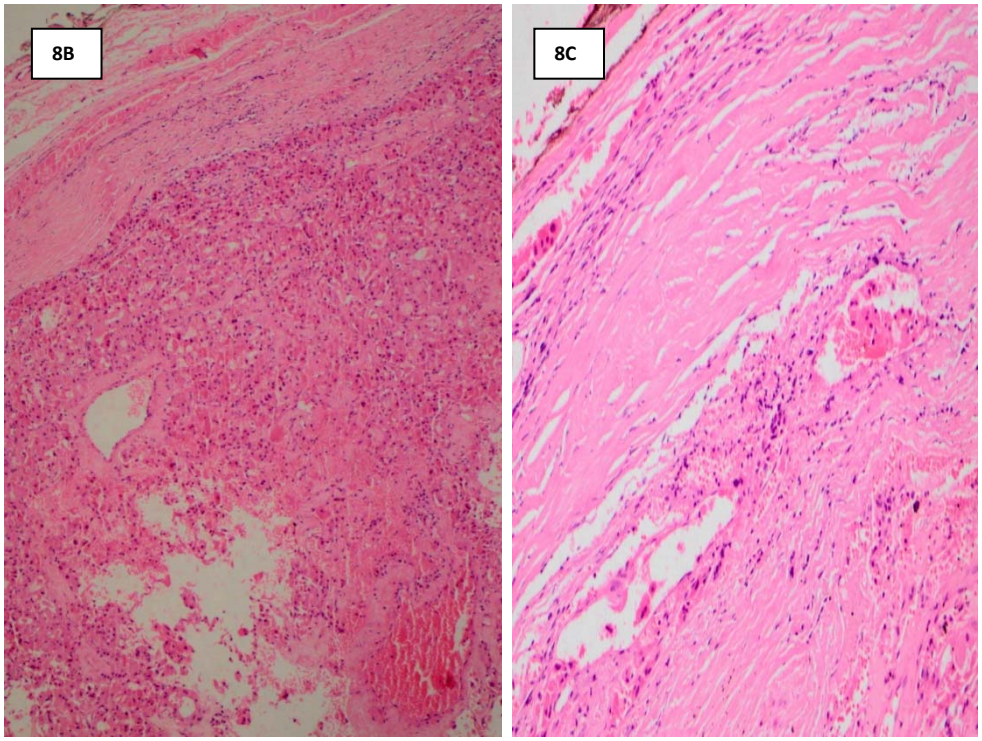

RESİM 8B: Fibröz kapsüllü, folliküler büyüme paterni gösteren hurthle hücreleri (H&E)
RESİM 8C: Vasküler invazyon izlenen; Folliküler karsinom tanılı olgu (H&E) (Yeterlilik bakılan grup, olgu 153, rezeksiyon materyali)

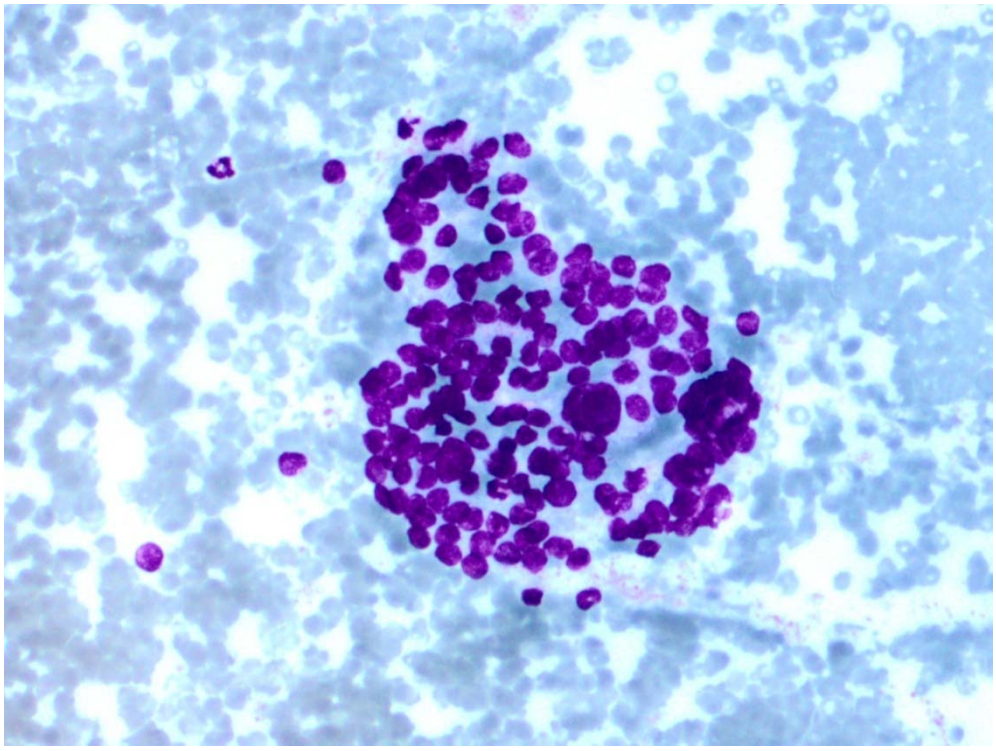

Resim 9A: Mikrofoliküler dizilim gösteren, iri, üst üste binmiş, nükleer kontür bozukluğu ve intranükleer psödoinklüzyonların izlendiği tirositler; Papiller tiroid karsinomu şüphesi tanısı alan olgu (PAP), (Yeterlilik bakılan grup, olgu 144)

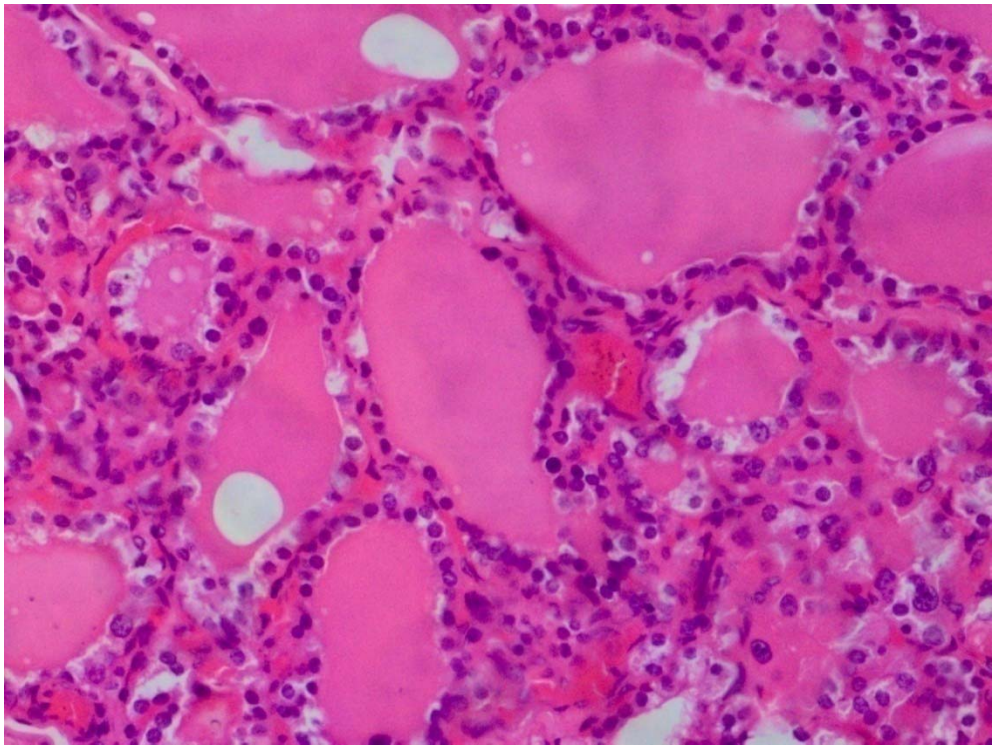

Resim 9B: Diffüz hiperplazi tanılı nodülde izlenen tirositlerde, hafif nükleer atipi dikkati çekmektedir. (H&E) (Yeterlilik bakılan grup, olgu 144, rezeksiyon materyali)

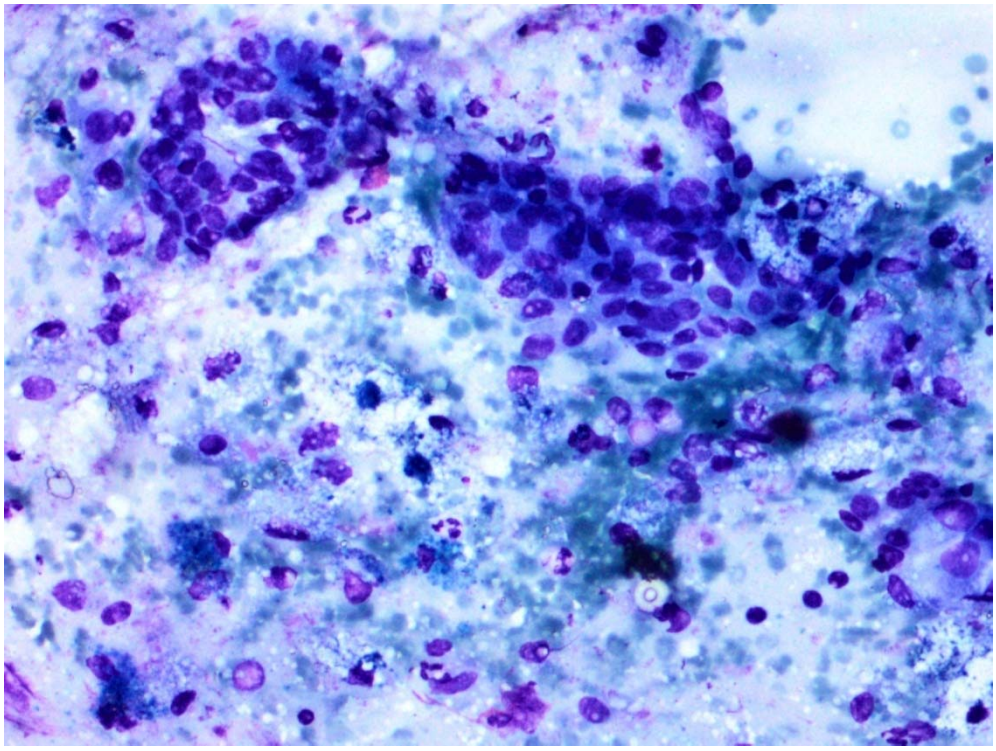

Resim10A: Nükleomegali, nükleer elongasyon, nükleus kontur düzensizliği, overlapping, fasetasyon ve çok sayıda intranükleer psödoinklüzyon izlenen; Malign sitoloji tanılı olgu (PAP) (Yeterlilik bakılmayan grup, olgu 163)

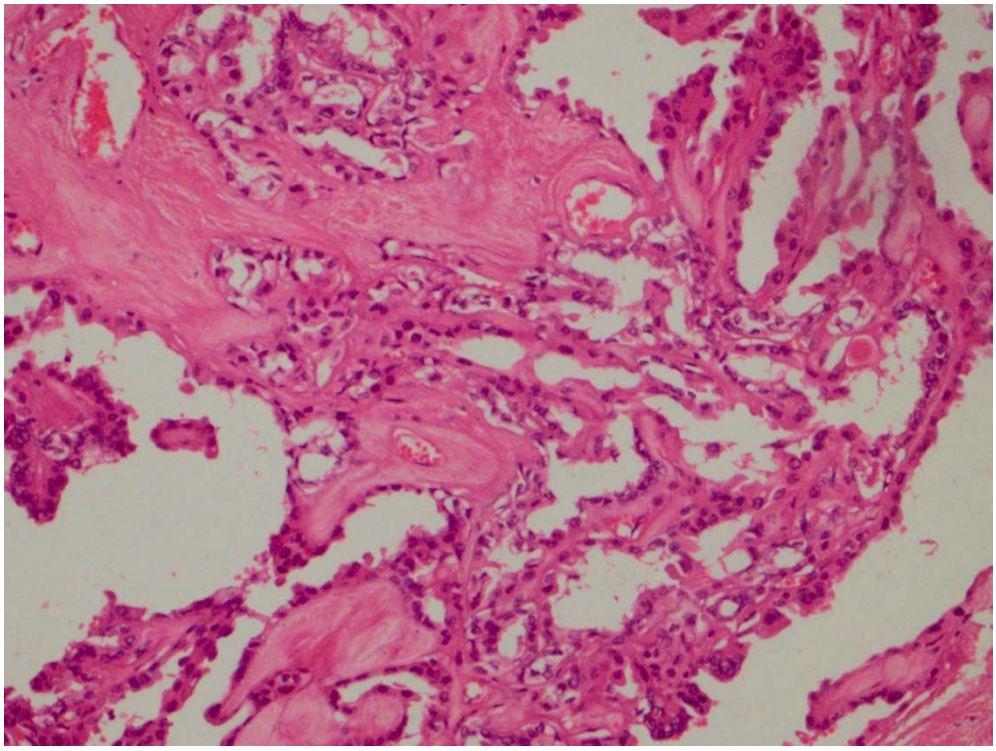

Resim 10B: Hyalinize stromalı, gerçek papiller yapılar içeren bazı alanlarda kabara çivisi görünümünde, iri, berrak görünümlü, üst üste dizilimli tirositlerden oluşan; Klasik varyant papiller tiroid karsinomu tanılı olgu (H&E) (Yeterlilik bakılmayan grup, olgu 163, rezeksiyon materyali)

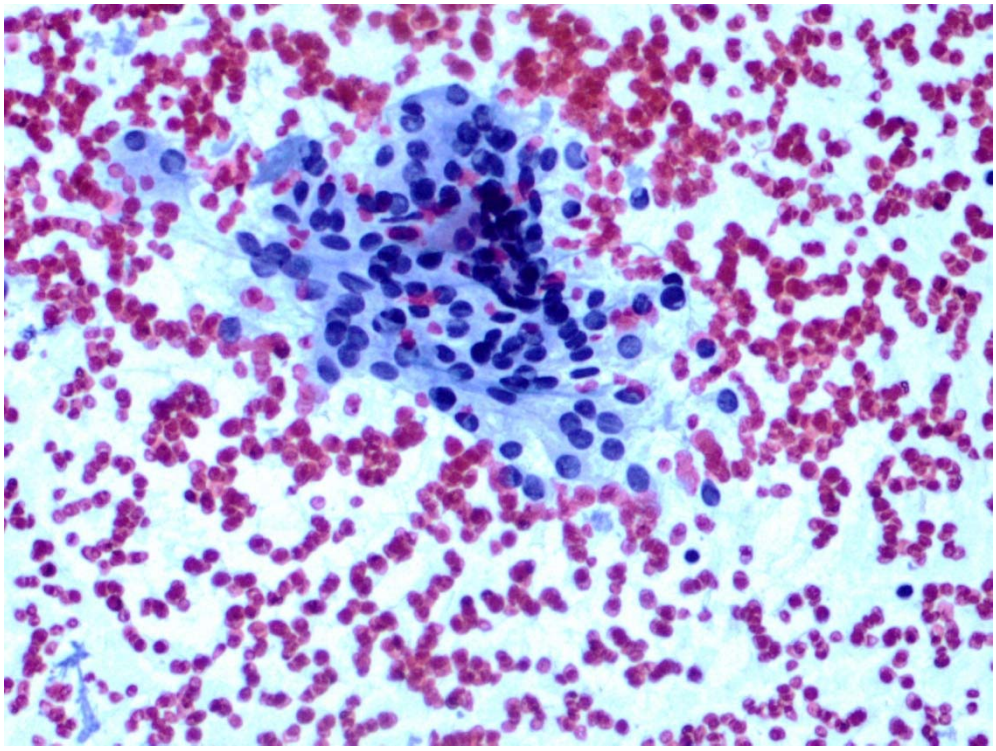

Resim 11A: Mikrofoliküler yapılanma gösteren, üst üste dizilim, yarıklanma, fasetasyon özellikleri izlenen, hafif iri ve buzlu cam görünümünde nükleuslu hücre gruplarından oluşan; Maligite şüphesi tanılı olgu (PAP) (Yeterlilik bakılan grup, olgu 192)

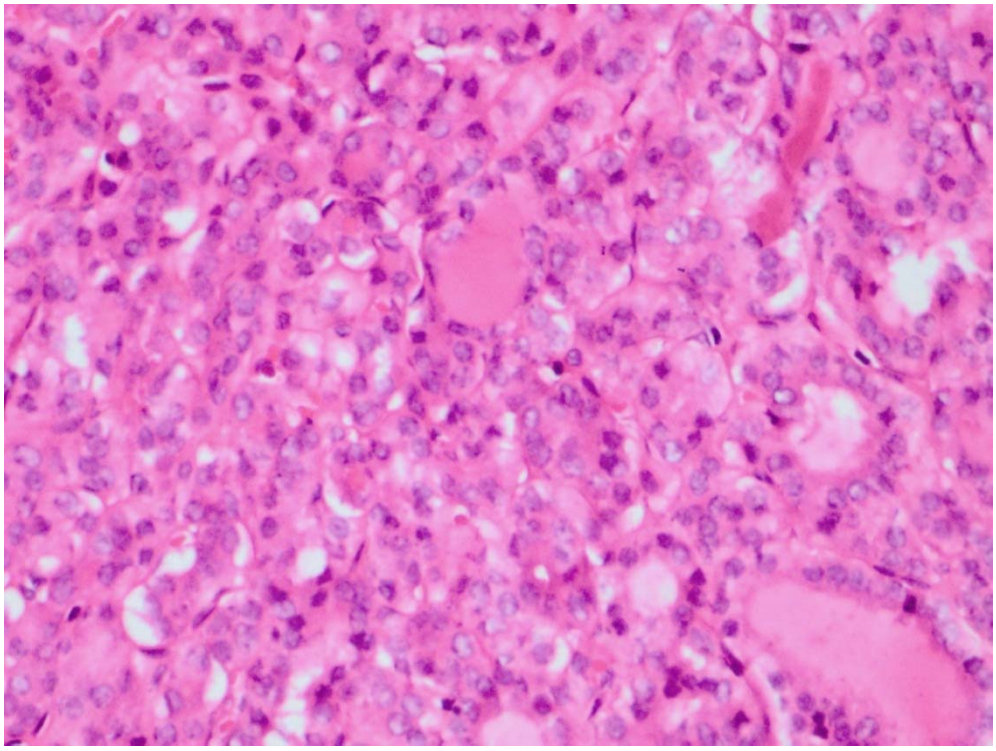

Resim 11B: Folliküler yapılanma gösteren, berrak ve iri nükleuslu, üst üste dizilimli tirositlerden oluşan; Folliküler varyant papiller tiroid karsinomu tanılı olgu (H&E) (Yeterlilik bakılan grup, olgu 192, rezeksiyon materyali)

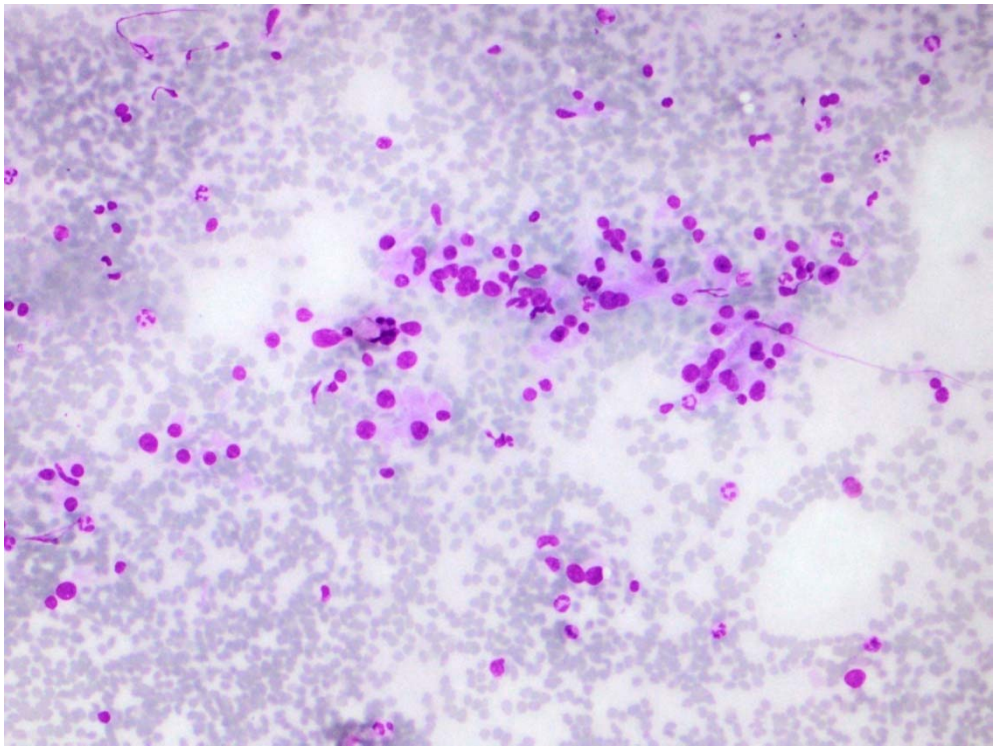

Resim 12A: Lenfositlerin eşlik ettiği onkositik hücreler; Benign sitoloji, lenfositik tiroidit ile uyumlu yayma (MGG) (Yeterlilik bakılan grup, olgu 13)

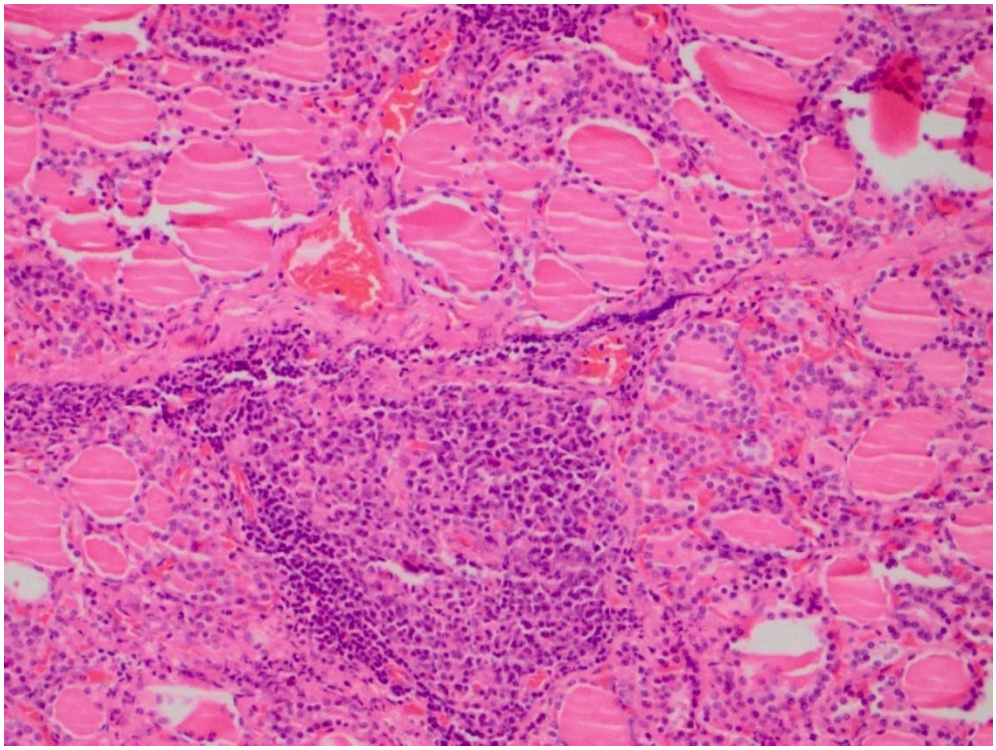

Resim 12B: Lenfoid folikül formasyonu yanında onkositik özellikte folliküler epitel hücrelerinin gözlendiği; Hashimoto tiroiditi tanılı olgu (H&E) (Yeterlilik bakılan grup, olgu 13, rezeksiyon materyali)

5. TARTIŞMA

Tiroid nodülleri, toplumda özellikle kadınlarda sık karşılaşılan endokrin bir patolojidir (37). İİAS, hızlı, güvenilir ve kolay uygulanabilir bir yöntem olması açısından tiroid nodüllerinin benign-malign ayrımında ilk basamakta en değerli yöntemdir (63, 64). İİAS'de doğru tanı konulabilmesi için öncelikle aspirasyon materyalinin yeterli olması gerekmektedir. Bu durumu aspirasyon yapan kişinin deneyiminden, lezyonun özelliği ve laboratuvar koşullarına kadar birçok faktör etkilemektedir. Bu faktörlerin sınırlandırıcı etkilerini önlemek için hasta başında yeterlilik değerlendirilmesinin verimli bir yöntem olduğu bildirilmiştir (63, 65, 66). USG rehberliğinde hasta başı yeterlilik değerlendirilmesiyle birlikte uygulanan İİAS'lerde, yeterlilik oranları daha da yükselmektedir (70).

Hasta başında yeterlilik değerlendirilmesi, doğru tanı için yeterli sayıda follikül hücresi görmemizi sağlarken gerekli girişim sayısını azaltıp hasta konforunu arttırmakta, gelişebilecek komplikasyonları azaltmaktadır (66). Ayrıca lezyonun benign-malign özellikte olduğu konusunda ipucu vererek ek çalışmalara imkân sağlamaktadır (65, 66). Başka bir avantajı ise TOS tanı oranlarını azaltmasıdır. TOS tanısı alan hastaya reaktif/rejeneratif değişikliklere bağlı yanlış pozitif değerlendirmeyi önlemek amacıyla en erken 3 ay sonra tekrar İİAS uygulanabilmektedir (60, 62). Bu durum hastaya zaman kaybettirmekte ve tüm prosedürlerin tekrarlanması maliyetli olmaktadır. Dolayısıyla hasta başında yeterlilik değerlendirilmesi, zaman ve maliyet anlamında da tasarruf sağlamaktadır (63, 67).

İİAS'de TOS oranının %10-15'ten düşük olması arzu edilen orandır (68, 69). Hasta başında yeterlilik değerlendirilmesi ile birlikte yapılan İİAS'ler, literatürlerde farklı sonuçlar göstermektedir.

Biz çalışmamızda direk palpasyon veya USG klavuzluğunda gerçekleştirmiş olduğumuz girişimlerde, 443 (369 kadın, 74 erkek) hastanın 247'sinde, yani hasta başında yeterlilik değerlendirdiğimiz grupta, TOS tanı oranını %15,4, hastaların 196'sında, yani yeterlilik değerlendirilmeyen grupta, %40,3 olarak bulduk. Tanı konulamayan örnekler, kistik özelikte veya derin yerleşimli, palpe edilemeyen nodüllerden yeterli sayıda hücre aspire edilememesinden kaynaklanmaktadır.

Baloch ve ark. (71, 72) aynı laboratuarda, farklı zaman dilimlerinde gerçekleştirdikleri 2 farklı çalışmanın birinde, direk palpasyon yöntemiyle uyguladıkları ve hasta başında yeterlilik değerlendirmedikleri grupta, TOS oranını %11, USG eşliğinde, hasta başında yeterlilik değerlendirdikleri grupta ise bu oranı %5 olarak bulmuşlardır. Hatta kistik özellik gösteren nodülleri değerlendirmeden çıkarttıklarında bu oran %2'ye düşmüştür. Bu çalışmada, araştırmacılar ayrıca farklı boyama prosedürlerinin (Havada kurutulup Diff Quik, alkolde fiske edip PAP boyasıyla veya Millipore filtresiyle hazırlama) histopatolojik tanısal doğruluğa katkısını araştırmışlardır. Biz çalışmamızda hasta başında yeterlilik değerlendirilmesi için tüm vakalara sadece Toluidin blue boyası uyguladık. Bu boyama 20 saniyelik çok kısa bir prosedür süresine sahiptir. Hızlı sonuç, klinisyenin ve hastanın bekleme süresini kısaltıp kaygıyı azaltmaktadır. Diğer Diff Quick, PAP, H&E, hızlı MGG boyamaları 2-3 dakikalık prosedür süresine sahip olup Toluidin blue'ya göre daha pahalıdır.

Şimşek ve ark. (9) toplamda 204 (170 kadın, 34 erkek) hastanın 102'sinde hasta başında yeterlilik değerlendirirken 102'sinde değerlendirmemişlerdir. Yeterlilik değerlendirilmesi için tüm vakalarda hızlı MGG boyası kullanmışlardır. Tüm hastalara USG eşliğinde uygulanan tiroid İİAS'sinde hasta başında yeterlilik değerlendirilen grupta; TOS tanısı 102 hastanın 2'sine (%2,0), yeterlilik değerlendirilmeyen grupta ise 102 hastanın 16'sına (%15,7) konulmuştur. Bu iki grup arasındaki fark istatistiksel olarak anlamlı bulunmuştur.

Eedes ve Wang (66), toplamda 311 (261 kadın, 50 erkek) hastadan 331 aspirasyon materyali almışlardır. 116 aspirasyon materyali, İİAS sırasında hızlı Romanowsky boyalarıyla boyanıp hasta başında değerlendirilirken 215 aspirasyon materyalinde yeterlilik değerlendirilmemiştir. Hastaların bir kısmına USG eşliğinde bir kısmına direk palpasyonla İİAS uygulanmıştır. TOS oranı, yeterlilik değerlendirilen grupta, 116 aspirasyon materyalinin 11'i (%9,5) iken yeterlilik değerlendirilmeyen grupta, 215 aspirasyon materyalinin 32'si (%14,9) olarak bulunmuştur. Yeterlilik değerlendirilmesi, TOS tanı oranını %20 kadar azaltsa da klinisyen, radyolog ve patolog için çok vakit kaybettirdiği düşünülerek pratik bir uygulama olmadığı vurgulanmıştır. Bu nedenle uygulanan ilk İİAS'lerde yeterlilik

değerlendirmemesini, sadece TOS olarak yorumlanan ve tekrar İİAS yapılması gereken vakalarda yeterlilik değerlendirilmesini önermişlerdir

O'Malley ve ark. (73), toplamda 109 hastadan elde edilen, tümü USG eşliğinde alınan, 121 aspirasyon materyalini gruplara ayırmışlardır. Grup A hasta başında yeterlilik değerlendirilen 50 İİAS örneğinin yeterlilik oranı, Grup B hasta başında yeterlilik değerlendirilmeyen 50 İİAS örneğinin yeterlilik oranı ve harcanan zaman, Grup C hasta başında yeterlilik değerlendirilen 21 İİAS örneğinin yeterlilik oranı ve harcanan zamanı göstermektedir. A ve C gruplarındaki 71 İİAS örneğinin 17'sinde (%24) TOS tanısı verilirken B grubunda ise 50 İİAS örneğinin 10'unda (%20) bu tanı konulmuştur. Bu çalışmada, B grubunda, ortalama işlem süresi 12,5 dakika iken C grubunda, 44,4 dakika olarak not edilmiştir. Sonuç olarak O'Malley ve ark. (73) çalışmasında, İİAS materyalini hasta başında yorumlamak, yeterlilik oranları açısından anlamlı bulunmamış ve işlem süresini uzatmıştır. Biz çalışmamızda iki grup arasında zaman açısından karşılaştırma yapmadık.

Zhu ve Michael (74) çalışmalarında, 883 İİAS örneğinin 443'ünde İİAS sırasında hasta başında yeterlilik değerlendirirken 440'ında yeterlilik değerlendirmemişlerdir. Yeterliliğin değerlendirileceği vakalar için Diff Quik boyası kullanmışlardır. 443 İİAS örneğinin 26'sı (%5,9) ve 440 İİAS örneğinin 140'ı (%31,8) TOS tanısı almıştır. Hasta başında yeterlilik değerlendirilmesi, bu çalışmaya göre TOS tanı oranını önemli ölçüde azaltmaktadır. Ayrıca bu çalışmada en ideal aspirasyon sayısını, 4-6 olarak belirlemişlerdir. Bizim çalışmamızda hastalara ortalama 3 girişim uygulanmıştır. Bu çalışmada yeterlilik oranlarının daha yüksek bulunması girişim sayısının fazla olmasından kaynaklanıyor olabilir.

Schmidt ve ark. (75), İİAS sırasında yeterlilik değerlendirilen ve değerlendirilmeyen 9 farklı anatomik bölgeden hazırlanan toplamda 2.179 çalışmayı taramışlar, 25 çalışmayı dâhil ettikleri bir meta-analiz yayınlamışlar ve bu çalışmada toplamda 12.407 olgu incelemişlerdir. Hasta başında yeterlilik değerlendirilen grubun yeterlilik oranını %12 daha yüksek bulmuşlardır. Bu çalışmada en fazla üzerinde durulan nokta İİAS sırasında yeterlilik değerlendirilmediği halde yüksek yeterlilik oranlarına sahip laboratuvarlarda hasta başı yeterlilik değerlendirilmesinin yararı daha düşük bulunmuştur. Bizim koşullarımızda yeterlilik değerlendirilmediği zaman TOS oranı oldukça yüksek olduğu için yeterlilik çalışmasından daha fazla

yarar sağladığımızı gözlemlemekteyiz. Çalışmamızda hasta başında yeterlilik değerlendirilen grupta, yeterlilik oranı %24,9 daha yüksek bulunmuştur.

Witt ve Schmidt (77) yapmış oldukları bir meta-analiz çalışmasında, 2179 çalışmadan sadece hasta başında yeterlilik değerlendirilen ve değerlendirilmeyen 71 çalışmayı ele almışlardır. Bu çalışmalarda anatomik bölge veya süre sınırlaması bulunmamaktadır. USG eşliğinde uygulanan İİAS örneklerinden, hasta başında yeterlilik değerlendirilen grupta, yetersizlik oranı %8 iken, yeterlilik değerlendirilmeyen grupta bu oran %17 olarak bulunmuştur.

Ward ve ark. (76) çalışmalarında, toplamda 110 hastadan elde edilen 130 İİAS örneğini incelemişlerdir. Tüm biyopsiler BT eşliğinde ve 20-22 G iğnelerle gerçekleştirilmiştir. İki farklı hastaneden veriler elde edilmiştir. Hastanelerin birinde İİAS sırasında, rutin olarak hasta başında yeterlilik değerlendirilirken, diğer hastanede yeterlilik değerlendirilmemiştir. Genel olarak İİAS'lerin %52'sinde yeterlilik değerlendirilmiştir. Yeterlilik değerlendirilen ve değerlendirilmeyen İİAS arasında, TOS tanı oranlarında istatistiksel olarak anlamlı bir fark bulunmamıştır.

Ghofrani ve ark. (67) çalışmalarında, toplamda 1499 (1260 kadın 239 erkek) hastadan elde edilen, 981'i USG eşliğinde, 521'i palpasyonla gerçekleştirilen 1502 İİAS örneğini incelemişlerdir. Direk palpasyonla elde ettikleri 521 İİAS örneğinin 103'ünde hasta başında yeterlilik değerlendirilmiştir ve bu grupta TOS tanısı 7 olguda (%6,8) raporlanmıştır. Hasta başında yeterlilik değerlendirilmeyen 418 İİAS örneğinde ise TOS tanısı 70 olguda (%16,7) raporlanmıştır. Bu iki grubun TOS tanı oranları arasındaki fark istatistiksel olarak anlamlı bulunmuştur. USG eşliğinde elde edilen 981 İİAS örneğinin 220'sinde hasta başında yeterlilik değerlendirilmiş ve TOS tanısı 10 olguda (%4,5) raporlanmış, 761'inde ise hasta başında yeterlilik değerlendirilmediği halde 54 (%7,1) vaka TOS tanısı almıştır. Bu iki grubun TOS tanı oranları arasındaki fark istatistiksel olarak anlamlı bulunmamıştır. Biz çalışmamızda, USG eşliğinde veya direk palpasyonla gerçekleştirilen İİAS'leri karşılaştırmadık ancak direk palpasyonla gerçekleştirdiğimiz İİAS'lerin tamamına yakınında, hasta başında yeterlilik değerlendirmemize rağmen literatürdeki diğer çalışmalara göre yetersizlik oranlarımızın yüksek olması sonucunda, USG kılavuzluğunun, nodüllerin yeri, sayısı, büyüklüğü ve yapısı hakkında daha ayrıntılı bilgi sağladığını ve İİAS'nin verimini arttırdığı düşünmekteyiz. Ghofrani ve ark. (67)

çalışmalarında, ayrıca USG eşliğinde İİAS yapan radyologları, deneyimlerine göre 2 gruba ayırdığında, deneyimli radyologlar grubundaki TOS oranı, yeterlilik değerlendirilmemesine rağmen sadece %5,4 olarak bulunmuştur. Daha az deneyime sahip radyologlar grubunda ise TOS oranı %13,0'dır. Hasta başında yeterlilik değerlendirildiğinde ise deneyimsiz radyologlar tarafında elde edilen aspirasyon materyallerinde, TOS oranı %4,5 olarak hesaplanmıştır. Çalışma, özellikle deneyimsiz olan radyologların, deneyimli olan radyologlara göre hasta başında yeterlilik çalışmasından daha fazla yarar sağladığını göstermiştir. Bizim çalışmamızda, aspirasyonu yapan klinisyenler, radyologlar ve İİAS'yi değerlendiren patologlar farklı deneyimlere sahip olup İİAS yeterlilik oranlarının bu kişilere bağlı olduğu düşünülmektedir.

TOS tanılı olguların klinik yaklaşımında, en az 3 ay sonra tekrarlanan İİAS sonucu hala yetersizse, klinik bulgular veya USG raporu şüpheli ise hemitiroidektomi önerilmektedir. Çünkü bu lezyonların ortalama %5-15 kadarı maligndir (4, 70).

Çalışmamıza dâhil edilen 443 hastanın 369'u (%83,3) kadın, 74'ü (%16,7) erkektir. Literatürlerle uyumlu olarak tiroid nodülleri kadınlarda daha sık görülmektedir.

Çalışmamızda, hasta başında yeterlilik değerlendirilen 247 hastanın 49'u (%19,8) ile yeterlilik değerlendirilmeyen 196 hastanın 29'u (%14,8) opere edilmiştir. Histopatolojik incelemede, toplam 78 hastanın 50'si (%64,1) benign, 28'i (%35,9) malign tanısı almıştır. Şimşek ve ark. (9) çalışmalarında, yeterlilik değerlendirilen 102 hastanın 72'si (%70,6) ile yeterlilik değerlendirilmeyen 102 hastanın 49'u (%48) opere edilmiştir. Histopatolojik incelemede toplam 121 hastanın 96'sı (%79,4) benign, 25'i (%20,6) malign tanısı almıştır. Önver ve ark. (82) çalışmalarında, İİAS uygulanan toplamda 1420 hastanın 152'sine (%10,5) cerrahi tedavi uygulanmıştır. 152 hastanın histopatolojik sonuçlarında 117'si (%76,9) benign, 35'i (%33,1) malign tanısı almıştır. İnan ve ark. (64) çalışmalarında, toplamda 83 İİAS uygulanan hastaların tümü opere edilmiştir ve 83 hastanın histopatolojik sonuçlarında 71'i (%85,5) benign, 12'si (%14,5) malign tanısı almıştır. Yang ve ark. (83) çalışmalarında İİAS uygulanan toplamda 3949 hastanın 1052'sine (%26,6) cerrahi tedavi uygulanmıştır. 1052 hastanın histopatolojik sonuçlarında

574'ü (%54,5) benign, 478'i (%45,4) malign tanısı almıştır. Amrikachi ve ark. (81) çalışmasında, toplamda 4819 hastanın 354'sine (%5,7) cerrahi tedavi uygulanmıştır. 354 hastanın histopatolojik sonuçlarında, 189'u (%53,4) benign, 165'i (%46,6) malign tanısı almıştır. Tüm çalışmalara bakıldığına histopatolojik tanıların benign olma yüzdesi daha fazladır. Yang ve ark. (83), Amrikachi ve ark. (81) ve bizim çalışmamızda diğer çalışmalara göre malignite oranları daha yüksektir. Bunun nedeni Çernobil nükleer enerji santrali ve BT çekme hızındaki artış neticesinde, özellikle papiller mikrokarsinom insidansının artmasına bağlı olabilir (9).

Literatürde, benign sitoloji oranları %37-90, malign sitoloji oranları %1–16, MŞ %1–23, ÖBA %5–28, FN/FNŞ %5-25, yetersiz aspiratlar %2–32 arasında değişmektedir (56, 65, 82-88). Bizim çalışmamızda, hasta başında yeterlilik değerlendirilen hastaların %15,4'ü (38/247) TOS tanısı alırken bu oran yeterlilik değerlendirilmeyen hasta grubunda %40,3 (70/196) idi. Hasta başında yeterlilik değerlendirilen grupta, TOS tanı oranı, literatürle uyumlu iken yeterlilik değerlendirilmeyen grupta bu oran oldukça yüksektir. Bununla birlikte hasta başında yeterlilik değerlendirilen gruptaki olguların 146'sı (%59,1) benign, 46'sı (%18,6) ÖBA, 7'si (%2,8) FN/FNŞ, 9'u (%3,6) MŞ, 1'i (0,4) malign olarak sonuçlanmıştır. Yeterlilik değerlendirmesi yapılmayan grupta ise 86'sı (%43,9) benign, 15'i (%7,7) ÖBA, 2'si (%1,0) FN/FNŞ, 13'ü (%6,6) MŞ, 1'i (0,5) malign olarak sonuçlanmıştır. Her iki grupta da literatürdeki diğer çalışmalarla uyumlu olarak benign sitoloji tanı oranı, yüksek; malign sitoloji tanı oranları düşüktür. ÖBA ve FN/FNŞ tanıları, yeterlilik değerlendirilen grupta daha fazla sayıda raporlanmıştır.

Şimşek ve ark. (9) çalışmalarında, 204 (170 kadın, 34 erkek) hastanın 102'sinin, yani hasta başında yeterlilik değerlendirilen grubun 82'si (%40,2) benign, 3'ü (%1,5) ÖBA, 4'ü (%2,0) FN/FNŞ, 6'sı (%2,9) MŞ, 5'i (%2,5) malign olarak raporlanmıştır. Yeterlilik değerlendirmesi yapılmayan grupta ise 76'sı (%37,3) benign, 2'si (%1,0) ÖBA, 2'si (%1,0) FN/FNŞ, 2'si (%1,0) MŞ, 4'ü (%2,0) malign olarak sonuçlanmıştır. Bu çalışmada da benign sitoloji kategorisi, en yüksek oranı göstermektedir. Bu çalışmada, ÖBA, FN/FNŞ ve MŞ tanıları yeterlilik değerlendirilen grupta daha fazla sayıda raporlanmıştır.

Farklı çalışmalarda, tiroid nodüllerinin benign-malign ayrımında, ilk basamak olarak kullanılan İİAS sonuçları, kalıcı histopatolojik tanılarla karşılaştırıldığında

duyarlılık oranları %65-99, özgüllük oranları %65-100, tanısal doğruluk oranları %53-98 arasında değişmektedir (78-80).

Bizim çalışmamızda, TOS, ÖBA/ÖBFL ve FN/FNŞ sitoloji tanı kategorilerinde yer alan olgular değerlendirme dışında tutulduğunda hasta başında yeterlilik değerlendirilen grupta, duyarlılık %30,7, özgüllük %75 pozitif prediktif değer %50, negatif prediktif değer %57,1 tanısal doğruluk %55,1 olarak yeterlilik değerlendirilmeyen grupta ise duyarlılık %50, özgüllük %69,2 pozitif prediktif değer %42,8, negatif prediktif değer %75 tanısal doğruluk %63,1 olarak bulunmuştur.

Şimşek ve ark. (9) çalışmalarında, hasta başında yeterlilik değerlendirilen 102 hastanın 72'si (%70,6) ve yeterlilik değerlendirilmeyen 102 hastanın 49'u (%48,0) opere edilmiştir. Hasta başında yeterlilik değerlendirilen grupta, sitolojik olarak benign kategoride değerlendirilen 54 olgunun 54'ü (%100) histolojik olarak da benign tanısı almıştır. Bu durumda bu grupta, yanlış negatiflik saptanmamıştır. Yeterlilik değerlendirilmeyen grupta ise sitolojik olarak benign kategoride değerlendirilen 14 olgunun 8'i (%57,1) histolojik olarak da benign tanısı alırken 6'sı (%42,9) malign olarak raporlanmıştır. Bu 6 olgunun 5'i PTK iken, 1'i FK'dır. Bu grupta yanlış negatiflik oranı %42,9'dur. İki grup arasındaki fark istatistiksel olarak anlamlıdır. Bizim çalışmamızda, yeterlilik değerlendirilen grupta, benign sitoloji tanısı alan 21 olgunun 9'unda (%42,8) yanlış negatiflik izlenmiştir. Bu olgulardan 5'i papiller mikrokarsinom olup bu vakalar göz ardı edildiğinde yanlış negatiflik oranı % 19 olmaktadır. Yeterlilik değerlendirilmeyen grupta, benign sitoloji tanısı alan 12 olgunun 3'ünde (%25) yanlış negatiflik izlenmiştir. Bu vakalardan biri papiller mikrokarsinom olup bu tanı grubunu göz ardı ettiğimizde yanlış negatiflik %16,6 olmaktadır. Çalışmamızda, papiller mikrokarsinom tanı kategorisi göz ardı edildiğinde iki grup arasında yanlış negatiflik oranları arasındaki fark istatistiksel olarak anlamsızdır.

Duyarlılık, sitolojik tanıda malign olarak rapor edilen olguların histopatolojik kesin tanıda da malign olma yüzdesidir. Yanlış negatiflik, duyarlılık oranıyla ters orantılıdır.

Şimşek ve ark. (9) çalışmasında, yeterlilik değerlendirilen grubun duyarlılık oranı, MŞ kategorisi de dâhil edilerek hesaplandığında %100 iken yeterlilik değerlendirilmeyen grupta %40 olarak bulunmuştur. Bizim çalışmamızda ise

duyarlılık oranı, yeterlilik değerlendirilen grupta %30,7 iken yeterlilik değerlendirilmeyen grupta %50'dir. Duyarlılık oranımızın literatüre göre düşük olmasının en önemli nedeni, bizim çalışmamızda İİAS'lerin genellikle palpasyonla yapılması neticesinde papiller mikrokarsinom odaklarının örneklenememesinden kaynaklandığı düşünülmektedir.

Yeterlilik değerlendirilen/değerlendirilmeyen grupların sitolojik ve histolojik kesin tanı karşılaştırmasını konu alan literatürler sınırlı sayıdadır.

Genel tiroid sitolojik-histolojik tanı korelasyon çalışmalarına baktığımızda; İnan ve ark. (64) çalışmalarında, 83 (54 kadın, 29 erkek) hastadan elde ettikleri İİAS örneklerinden benign tanısı alan 45 (%54,2) vakanın histolojik kesin raporunda, 40'ı (%88,9) benign, 5'i (%11,1) malign olarak raporlanmıştır. Bu çalışmanın yanlış negatiflik oranı, %11,1, duyarlılığı, %37,5'dur. Bu çalışmada, yanlış negatifliğe neden olan 5 vakanın 4'ü papiller mikrokarsinomdur. Bu tanı kategorisi dışlandığında yanlış negatiflik oranı %2,4'e düşmekte ve duyarlılık %75 olmaktadır. Önver ve ark. (82) çalışmalarında, 1420 (1254 kadın, 166 erkek) hastanın İİAS sonuçları ile bu hastaların içinden tiroidektomi uygulanan 152 hastanın histopatolojik kesin sonuçları karşılaştırılmıştır. Sitolojik olarak benign tanısı alan 61 olgunun histopatolojik kesin raporunda, 55'i (%90,1) benign, 6'sı (%9,9) malign tanısı almıştır. Bu çalışmanın yanlış negatiflik oranı %9,9, duyarlılığı %73,9'dur. Yang ve ark. (83) çalışmalarında, benzer özelliklere sahip 2 farklı kurumdan elde ettikleri toplamda 4703 (3337 kadın, 612 erkek) hastanın İİAS sonuçları ile bu hastaların içinden tiroidektomi uygulanan 1052 hastanın histopatolojik kesin sonuçları karşılaştırılmıştır. Sitolojik olarak benign tanısı alan 247 vakanın histopatolojik incelemesinde 18'i (%7,3) malign olarak raporlanmıştır. Bu çalışmanın yanlış negatiflik oranı %7,3, duyarlılığı %94'dür. Amrikachi ve ark. (81), toplamda 4819 hastadan elde edilen İİAS sonuçları ile sonrasında tiroidektomi uygulanan 354 hastanın histopatolojik kesin sonuçlarını karşılaştırdıklarında, sitolojik olarak benign tanısı alan 64 vakanın histopatolojik incelemesinde 11'i (%17,2) malign olarak raporlanmıştır. Bu çalışmanın yanlış negatiflik oranı %17,2, duyarlılığı %93'tür. Bizim çalışmamızda, yanlış negatiflik oranları (Yeterlilik değerlendirilen grupta %42,8, yeterlilik değerlendirilmeyen grupta %25) literatürdeki diğer çalışmalara göre biraz yüksektir.

Yanlış negatifliğin (sitolojik olarak benign tanısı almış ancak histolojik kesin tanıda malign tanısı alan vakalar) en sık sebepleri, dominant nodüllün arkasında kalan küçük çaplı tümörlerin aspire edilememesi veya benign özellikte folliküler hücrelerin izlendiği FK'ların ve hashimoto tiroiditi zemininde gelişen lenfoma gibi tümörlerin sitolojik olarak yanlış yorumlanmasından kaynaklanmaktadır (82).

Yanlış pozitifliğin (sitolojik olarak malign tanısı almış ancak histolojik kesin tanıda benign tanısı alan vakalar) en sık sebepleri, adenomlar özellikle hyalinize trabeküler adenom (PTK nükleer özelliklerine sahip), hashimoto tiroiditi, Graves Hastalığı, dishormonogenetik guatr, radyoterapi etkisi gibi nedenlerle sitolojik olarak atipik follikül hücrelerinin görülmesidir (89, 90).

Özgüllük, sitolojik tanıda benign olarak rapor edilen olguların, histopatolojik kesin tanıda da benign olma yüzdesidir. Yanlış pozitiflik, özgüllük oranıyla ters orantılıdır.

Şimşek ve ark. (9) çalışmalarında, hasta başında yeterlilik değerlendirilen grupta, sitolojik olarak malign kategoride değerlendirilen 5 olgunun tamamı histolojik olarak da malign tanısı almıştır. Bu durumda bu grupta yanlış pozitiflik saptanmamıştır. Şüpheli sitoloji tanıları da malign olarak değerlendirildiğinde ise 18 olgunun 3'ü benign olarak değerlendirilmiş ve yanlış pozitiflik oranı %16,6 olarak bildirilmiştir. Bu 3 olgunun 1'i nodüler hiperplazi/lenfositik tiroidit grubunda iken 2'si FA olarak tanı almıştır. Yeterlilik değerlendirilmeyen grupta ise sitolojik olarak malign kategoride değerlendirilen 4 olgunun 3'ü (%75) histolojik olarak da malign tanısı alırken 1'i (%25) benign olarak raporlanmıştır. Bu grupta yanlış pozitiflik oranı %25'tir. Şüpheli sitoloji tanıları da malign olarak değerlendirildiğinde 10 olgunun 6'sı benign olarak değerlendirmiş ve yanlış pozitiflik oranı %60 olarak saptanmıştır. Bu 6 olgunun 3'ü nodüler hiperplazi/lenfositik tiroidit grubunda iken diğer 3'ü FA olarak tanı almıştır. Bizim çalışmamızda hasta başında yeterlilik değerlendirilen grupta sitolojik olarak malign olarak raporlanan 1 olgu histolojik olarak da malign tanısı almıştır. Bu durumda, bu grupta, yanlış pozitiflik saptanmamıştır. Şüpheli sitoloji tanıları da malign olarak değerlendirildiğinde 8 olgunun 4'ü benign olarak değerlendirilmekte ve yanlış pozitiflik oranı %50 olmaktadır. Bu 4 olgunun 4'ü de MNG/NG/tiroidit grubunda yer almaktadır. Yeterlilik değerlendirilmeyen grupta ise sitolojik olarak malign olarak raporlanan 1

olgu histolojik olarak da malign tanısı almıştır. Bu grupta da yanlış pozitiflik saptanmamıştır. Şüpheli sitoloji tanıları da malign olarak değerlendirildiğinde 7 olgunun 4'ü benign olarak değerlendirilmekte ve yanlış pozitiflik oranı %57,2 olmaktadır. Bu 4 olgunun 3'ü MNG/NG/tiroidit grubunda iken diğer 1'i FA olarak tanı almıştır. Şimşek ve ark. (9) çalışmalarında, yanlış pozitiflik oranlarının, yeterlilik değerlendirilen ve değerlendirilmeyen iki grup arasındaki farkı %43,4 iken bizim çalışmamızdaki iki grup arasındaki fark %7,2' dir. Her iki çalışmada da sadece malign sitoloji tanıları göz önüne alındığında yeterlilik değerlendirilen grubun özgüllük oranları %100 iken Şimşek ve ark. (9) çalışmalarında, yeterlilik değerlendirilmeyen grupta, %88,9, bizim çalışmamızda yeterlilik değerlendirilmeyen grupta %100'dür. MŞ tanıları da malign olarak değerlendirildiğinde, Şimşek ve ark. (9) çalışmalarında, özgüllük oranları, yeterlilik değerlendirilen grupta %94,7, yeterlilik değerlendirilmeyen grupta %57,1'dir. Bizim çalışmamızda ise özgüllük oranları yeterlilik değerlendirilen grupta %75, yeterlilik değerlendirilmeyen grupta %69,2'dir.

Yang ve ark. (83) çalışmalarında, sitolojik olarak malign kategoride değerlendirilen 276 olgunun 272'si (%98,5) histolojik olarak da malign tanısı almıştır. Bu durumda bu grupta yanlış pozitiflik oranı %1,4'tür. MŞ sitoloji tanıları da malign olarak değerlendirildiğinde, 381 olgunun 41'i benign tanısı almakta ve yanlış pozitiflik oranı %10,7 olmaktadır. Bu 41 olgunun 20'si (%48,8) NG/Hashimoto tiroiditi grubunda iken 12'si (%29,3) FA, 8'i (%19,5) HHA 1'i (%2,4) paratiroid dokusudur. Bu çalışmanın özgüllük oranı, MŞ kategorisi ile birlikte hesaplandığında %85,1'dir.

Önver ve ark. (82) çalışmasında, sitolojik olarak malign kategoride değerlendirilen 4 olgunun 4'ü (%100) histolojik olarak da malign tanısı almıştır. Bu durumda bu grupta yanlış pozitiflik yoktur. Malignite şüpheli sitoloji tanıları da malign olarak değerlendirildiğinde 33 olgunun 16'sı (%48,4) benign tanısı almakta ve yanlış pozitiflik oranı %48,4 olmaktadır. Bu çalışmanın özgüllük oranı, MŞ kategorisi ile birlikte hesaplandığında %77,4'tür.

İnan ve ark. (64) çalışmalarında, sitolojik olarak malign kategoride değerlendirilen 4 olgunun 1'i (%25) histolojik olarak da malign tanısı almıştır. Yanlış negatifliğe neden olan olgular HHA, lenfositik tiroidit ve NG olarak

raporlanmıştır. Bu durumda bu grupta yanlış pozitiflik oranı %75'dir. Malignite şüpheli sitoloji tanıları da malign olarak değerlendirildiğinde, 12 olgunun 3'ü (%25) histolojik olarak da malign tanısı almıştır. Bu durumda bu grupta, yanlış pozitiflik oranı değişmemekte ve yine %75 olmaktadır. Bu çalışmanın özgüllük oranı MŞ kategorisi ile birlikte hesaplandığında %81,6'dır.

Şimşek ve ark. (9) çalışmalarında, hasta başında yeterlilik değerlendirilen grupta, sitolojik olarak MŞ tanısı alan 13 olgunun 10'u (%77) histolojik kesin tanıda malign tanısı almıştır. 10 vakanın 6'sı (%60) PTK, 1'i (%10) MK, 3'ü (%30) FK'dır. Yeterlilik değerlendirilmeyen grupta ise MŞ tanısı alan 6 olgunun 1'i (%16,6) malign (FK) olarak raporlanmıştır. Bizim çalışmamızda ise yeterlilik değerlendirilen grupta sitolojik olarak MŞ tanısı alan 7 vakanın histolojik incelemesinde 3'ü (%42,9) PTK tanısı almıştır. PTK tanılarının 3'ü de papiller mikrokarsinomdur. Histopatolojik tanıda benign olarak raporlanan 4 olgunun 3'ü (%75) hashimoto tiroiditi 1'i (%25) rejeneratif değişiklikler gösteren hiperplastik nodüldür. Hashimoto tiroiditinde, İİAS'deki tirositler, bazen sadece hurthle hücrelerinden oluşmakta veya karsinomu taklit edecek kadar rejeneratif bulgular sergileyebilmektedir. Ayrıca aspirasyon materyalinde, dejenere nitelikte de olsa, birkaç grup şüpheli follikül hücresi görülmesi, bazen yetersiz olarak değerlendirilmeyip MŞ olarak yanlış yorumlanmaktadır. Yeterlilik değerlendirilmeyen grupta, sitolojik olarak MŞ tanısı almış 6 vakanın 2'si (%33,3) PTK olarak raporlanmıştır. PTK tanılarının her ikiside FVPTK'dır. Benign olarak raporlanan 4 olgunun 1'i (%25) FA, 1'i (%25) rejeneratif değişiklikler gösteren hiperplastik nodül, 2'si (%50) lenfositik tiroidittir.

Önver ve ark. (82) çalışmalarında, sitolojik olarak MŞ kategorisinde değerlendirilen 29 olgunun 13'ü (%44,8) histolojik olarak da malign tanısı almıştır. Bu 13 olgunun 11'i (%84,6) PTK, 2'si (%15,4) malignite potansiyeli belirsiz iyi diferansiye tiroid kanseridir. İnan ve ark. (64) çalışmalarında, sitolojik olarak MŞ kategorisinde değerlendirilen 8 olgunun 2'si (%25) histolojik olarak malign tanısı almıştır. Bu 2 olguda PTK'dır. Yang ve ark. (83) çalışmalarında, sitolojik olarak MŞ kategorisinde değerlendirilen 105 olgunun 68'i (%64,7) histolojik olarak malign tanısı almıştır. 68 vakanın 63'ü (%92,6) PTK'dır. Literatürlere göre sitolojik olarak MŞ tanısı alıp histopatolojide malign tanı yakalama oranları %25 ile %77 oranında değişmektedir. Bizim çalışmamızda da bu oran literatürle uyumludur. İİAS sonucu,

MŞ tanısı olan olgularda, cerrahi sırasında frozen çalışılması, tanı değerini arttırmak için önerilmektedir (82).

Yang ve ark. (83) çalışmalarında, sitolojik olarak ÖBA kategorisinde değerlendirilen 52 olgunun histolojik olarak 19'u (%36,5) NG, 14'ü (%26,9) Hashimoto tiroiditi, 7'si (%13,5) FA, 2'si (%3,8) HHA, 2'si (%3,8) HHT, 8'i (%15,4) PTK tanısı almıştır. Bu çalışmada ÖBA tanısı alan olgulardan histopatolojik incelemede malignite yakalama oranı %19,2'dir. Önver ve ark. (82) çalışmalarında, sitolojik olarak ÖBA tanısı alan 24 olgunun 10'u (%41,6) malign olarak raporlanmıştır. Bu durumda sitolojik olarak ÖBA tanısı alan olguların histolojik kesin sonuçlarında malignite saptama oranı %41,6'dır. Çalışmamızda yeterlilik değerlendirilen grupta sitolojik olarak ÖBA/ÖBFL tanısı alan 10 vakanın histolojik incelemesinde 2'si (%20) MNG/NG/Tiroidit, 1'i (%10) FA, 1'i (%10) HHA, 4'ü (%40) PTK, 1'i (%10) HHT, 1'i (%10) MK tanısı almıştır. Bu grupta, sitolojik olarak ÖBA/ÖBFL tanısı almış vakaların histolojik değerlendirilmesinde malignite saptama oranı %60,0'dır. Literatüre göre oldukça yüksek bir orandır. Yeterliliğin değerlendirilmediği grupta ise sitolojik olarak ÖBA/ÖBFL tanısı alan 4 vakanın tamamı MNG/NG/Tiroidit tanısı almıştır. Bu histolojik olarak benign tanısı almış 4 vakanın 2'si lenfositik tiroidit iken, diğer 2'si regresif değişiklikler gösteren nodüler hiperplazidir. Lenfositik tiroidit ve MNG gibi benign lezyonların yaymalarında, follikül hücrelerinde, yer yer reaktif değişiklikler (nükleer berraklaşma, irileşme ve üst üste dizilim gibi) ÖBA/ÖBFL gibi yanlış yorumlamalara yol açabilmektedir.

Önver ve ark. (82) çalışmalarında, sitolojik olarak FN/FNŞ tanılı 9 olgunun histopatolojik incelemesinde, 2'si (%22,2) NG ve otoimmün tiroidit, 5'i (%55,5) FA, 2'si (%22,2) hyalinize trabeküler adenom tanısı almıştır. Bu çalışmada, FN/FNŞ sitoloji tanı kategorisinde izlenen olgulardan, histopatolojik incelemede folliküler neoplazi saptama oranı, %77,7 idi. Yang ve ark. (83) çalışmasında, FN/FNŞ sitoloji tanısı alan 326 olgunun, histopatolojik kesin tanısında, 53'ü (%16,2) NG, 11'i (%3,4) Hashimoto tiroiditi, 109'u (%33,4) FA, 48'i (%14,7) HA, 16'sı (%4,9) FK, 13'ü (%3,9) HHK, 71'i (%21,7) PTK ve 5'i (%1,5) metastatik karsinom tanısı almıştır. Bu çalışmada FN/FNŞ sitoloji tanı kategorisinde izlenen olgularda, histopatolojik incelemede, folliküler neoplazi saptanma oranı %57 olarak hesaplanmıştır. Bizim çalışmamızda, yeterlilik değerlendirilen grupta, sitolojik olarak FN/FNŞ tanısı alan 4

vakanın histolojik incelemesinde, 1'i (%25) FA, 1'i (%25) HHA, 1'i (%25) PTK, 1'i (%25) HHT olarak raporlanmıştır. PTK olarak raporlanmış olan vaka da aynı zamanda HHA tanısı da eşlik etmektedir. Yani yeterlilik değerlendirilen grupta FN/FNŞ tanısında folliküler neoplazi saptama oranı %100 olarak ifade edilebilir. Literatürde FN/FNŞ tanı kategorisi, en çok sorun oluşturan antite olmasına rağmen bizim çalışmamızda FN saptama oranı oldukça yüksektir. FA/FK ayırıcı tanısı için İİAS yeterli olmamakta histopatolojik olarak kapsül ve/veya damar invazyonunun görülmesi gerekmektedir (65). Yeterlilik değerlendirilmeyen grupta, sitolojik olarak FN/FNŞ olarak değerlendirilen 1 vaka histolojik olarak hiperplastik nodül olarak raporlanmıştır. Hiperplastik nodüllerde yer yer izlenen mikrofolikül formasyonları, sitolojik olarak FN/FNŞ tanısı gibi yanlış yorumlamalara neden olabilmektedir.

Şimşek ve ark. (9) çalışmalarında, hasta başında yeterlilik değerlendirilen grupta, tiroidektomi uygulanan 72 hastanın 69'u histopatolojik son tanı ile uyumlu olup tanısal doğruluk oranı %95,8'dir. Yeterlilik değerlendirilmeyen grupta ise tiroidektomi uygulanan 49 hastanın 12'si histopatolojik son tanı ile uyumlu olup tanısal doğruluk oranı %50'dir. Bu çalışmada, iki grup için preoperatif sitopatolojik ve postoperatif histopatolojik tanılar arasındaki fark istatistiksel olarak anlamlı sonuç vermiştir ($p<0,0001$). Bizim çalışmamızda, hasta başında yeterlilik değerlendirilen grupta, tiroidektomi uygulanan 49 hastanın 16'sı (%32,6) histopatolojik son tanı ile uyumlu olup tanısal doğruluk oranı %55,1'dir. Yeterlilik değerlendirilmeyen grupta ise tiroidektomi uygulanan 29 hastanın 12'si (%41,3) histopatolojik son tanı ile uyumlu olup tanısal doğruluk oranı %63,1'dir. Şimşek ve ark. (9) çalışmasında iki grup arasındaki, tanısal doğruluk oranları, anlamlı fark gösterirken aynı zamanda hasta başında yeterlilik değerlendirmesi, tanısal doğruluk oranlarını arttımaktadır. Ancak bizim çalışmamızda, iki grup arasındaki fark belirgin olmayıp, hasta başında yeterlilik değerlendirmenin, tanısal doğruluğa katkısı bulunmamıştır. Önver ve ark. (82) çalışmasında, tanısal doğruluk oranı %76,5, İnan ve ark. (64) çalışmalarında %75,4, Yang ve ark. (83) çalışmalarında %90,6 olarak hesaplanmıştır. Çalışmamızda, tanısal doğruluk oranları literatüre göre düşüktür.

İnan ve ark. (64) çalışmasında, cerrahi rezeksiyon uygulanan 83 hastanın 12'si (%14,5) malign tanısı almıştır. Malign olarak değerlendirilen vakaların 9'u (%75) PTK'dır. Şimşek ve ark. (9) çalışmasında, cerrahi rezeksiyon uygulanan

toplamda 121 hastanın 25'i (%20,6) malign tanısı almıştır. Bu olguların 15'i (%60) PTK'dır. Yang ve ark. (83) çalışmalarında, opere olan 1052 hastanın histopatolojik sonuçlarında 478'i (%45,4) malign tanısı almıştır. Bu grubun da 414'ü (%86,6) PTK olarak raporlanmıştır. Amrikachi ve ark. (81) çalışmasında, 354 hastanın histopatolojik sonuçlarında 165'i (%46,6) malign tanısı almıştır. Malign olarak raporlanan olguların 132'si (%81,9) PTK'dır. Bizim çalışmamızda, toplamda rezeksiyon uygulanan 78 hastanın 28'i (%35,9) malign tanısı almıştır. Bu vakaların 23'ü (%82,1) PTK'dır. Diğer literatürlerle benzer olarak bizim çalışmamızda da en sık görülen tiroid karsinomu PTK'dır.

6. SONUÇ VE ÖNERİLER

1. Çalışmaya dâhil edilen toplamda 443 hastanın 247'sinde (%55,8) hasta başında yeterlilik değerlendirilirken, 196'sında (%44,2) yeterlilik değerlendirilmemiştir.

2. Çalışmaya dâhil edilen 443 hastanın 369'u (%83,3) kadın, 74'ü (%16,7) erkektir. Literatürlerle uyumlu olarak tiroid nodülleri kadınlarda daha sık görülmektedir.

3. Hasta başında yeterlilik değerlendirilen ve değerlendirilmeyen iki grup arasında, yaş, cinsiyet, lokalizasyon bakımından, fark istatistiksel olarak anlamlı bulunmamıştır (Tablo 4, 5, 6).

4. Çalışmada, hasta başında yeterlilik değerlendirilen 247 hastanın 38'i (%15,4), yeterlilik değerlendirilmeyen 196 hastanın 79'u (%40,3) TOS tanısı almıştır. Bu iki grup arasındaki fark istatistiksel olarak anlamlı sonuç vermiştir. TOS tanı oranı, hasta başında yeterlilik bakılan grupta, literatürdeki diğer çalışmalara göre hafif yüksektir. Bunun nedeni, İİAS'si sırasında patologların sınırlı sayıda hücre görseler dahi olumlu sonuç verme eğiliminde olduklarını göstermektedir.

5. Hasta başında yeterlilik değerlendirilen grupta, sitolojik olarak 146 olgu (%59,1) benign, 46 olgu (%18,6) ÖBA/ÖBFL, 7 olgu (%2,8) FN/FNŞ, 9 olgu (%3,6) MŞ, 1 olgu (%0,4) malign tanısı almıştır.

6. Hasta başında yeterlilik değerlendirilmeyen grupta, 86 olgu (%43,9) benign, 15 olgu (%7,7) ÖBA/ÖBFL, 2 olgu (%1,0) FN/FNŞ, 13 olgu (% 6,6) MŞ, 1 olgu (%0,5) malign tanısı almıştır.

7. Yeterlilik değerlendirilen ve değerlendirilmeyen her iki grupta da literatür ile uyumlu olarak benign sitoloji tanısı yüksek olmakla birlikte ÖBA ve FN/FNŞ tanıları yeterlilik değerlendirilen grupta daha fazladır. Bunun nedeninin, TOS tanısının azalması ve selüler örneklerin artmasına bağlı olduğu düşünülebilir.

8. Bethesda sistemine göre sınıflandırma, tiroid nodüllerinin ayrımında kolaylık sağlamakta ve kafa karışıklıklarını önlemektedir.

9. Hasta başında yeterlilik değerlendirilen grupta, 49 hasta ile yeterlilik değerlendirilmeyen grupta 29 hasta histopatolojik tanı almıştır.

10. Toplamda histopatolojik tanı alan 78 hastanın 50'si (%64,1) benign, 28'i (%35,9) malign olarak raporlanmıştır.

11. Histopatolojik olarak her iki grup birlikte değerlendirildiğinde, benign tanısı alan 50 vakanın 12'si erkek, 38'i kadın; malign tanısı alan 28 vakanın 5'i erkek, 23'ü kadındır. Benign-malign ayrımında cinsiyet anlamında istatistiksel olarak anlamlı fark bulunmamıştır (p=0,528).

12. Histopatolojik benign-malign tiroid nodülü tanısı alan hastaların yaş grupları arasında istatistiksel olarak anlamlı fark bulunmamıştır (p=0,375) (Tablo 9).

13. Yeterlilik değerlendirilen grupta, benign sitoloji tanısı alan 21 olgunun 9'unda (%42,8) yanlış negatiflik izlenmiştir. Bu vakalardan 5'i papiller mikrokarsinom olup bu tanı kategorisini göz ardı ettiğimizde yanlış negatiflik oranı %19 olmaktadır.

14. Yeterlilik değerlendirilmeyen grupta, benign sitoloji tanısı alan 12 olgunun 3'ünde (%25) yanlış negatiflik izlenmiştir. Bu vakalardan biri papiller mikrokarsinom olup bu tanı kategorisini göz ardı ettiğimizde yanlış negatiflik %16,6 olmaktadır.

15. Benign sitoloji tanısı aldığı halde tiroidektomi yapılan vakalar, büyük boyutlara ulaşan NG neticesinde klinik bası ve kozmetik nedenlerden dolayı yapılmıştır.

16. Yeterlilik değerlendirilen ve değerlendirilmeyen grupta, malign tanısı alan 1'er vakanın her ikiside histopatolojik olarak malign tanısı almıştır. MŞ tanıları eklenmediğinde yanlış pozitiflik saptanmamıştır. Bu sonuçlar literatür ile uyumludur.

17. Yeterlilik değerlendirilen grupta, ÖBA/ÖBFL sitoloji tanısı alan 10 vakanın histopatolojik sonuçlarında malignite saptama oranı %60'dır. Bu oran diğer çalışmalara göre oldukça yüksektir.

18. Yeterlilik değerlendirilmeyen grupta, ÖBA/ÖBFL sitoloji tanısı alan 4 vakanın histopatolojik sonuçlarında malignite saptama oranı, %0,0 olarak saptandı. Bu oran literatüre göre oldukça düşüktür. Ancak lenfositik tiroidit, NG, MNG gibi benign lezyonların yaymalarında, follikül hücrelerinde, yer yer reaktif, rejeneratif değişikliklerin (nükleer berraklaşma, irileşme ve üst üste dizilim gibi), ÖBA gibi yanlış yorumlamalara yol açabildiği bilinmektedir.

19. Yeterlilik değerlendirilen grupta, FN/FNŞ sitoloji tanısı alan 4 vakanın histolojik incelemesinde tamamı folliküler tanı kategorisinde yer verilen; 1'i FA, 2'si HHA, 1'i HHT tanılarını almıştır.

20. Yeterlilik değerlendirilmeyen grupta, FN/FNŞ sitoloji tanısı alan 1 vakanın histolojik incelemesinde hiperplastik nodül tanısı almıştır. Hiperplastik nodüllerde

izlenen mikrofolikül formasyonları sitolojik olarak yanlış tanı verilmesine neden olmaktadır.

21.Yeterlilik değerlendirilen grupta MŞ tanısı alan 7 vakanın histolojik incelemesinde 3'ü (%42,9) malign tanısı almıştır. Bu oran literatürdeki diğer çalışmalarla karşılaşılaştırıldığında düşüktür. Bu durumun nedeni, genellikle lenfositik tiroiditlerin ve kistik regresif değişiklikler gösteren nodüllerin yanlış yorumlanmasına bağlıdır. Biz bu çalışmada, duyarlılık oranını, MŞ sitolojik tanısını dâhil ederek hesapladığımızda %30,7, yanlış pozitiflik oranını %50 olarak hesapladık.

22. Yeterlilik değerlendirilmeyen grupta, MŞ tanısı alan 6 vakanın histolojik incelemesinde 2'si (%33,3) malign tanısı almıştır. MŞ sitolojik tanısı dâhil edildiğinde duyarlılık oranı %50, yanlış pozitiflik %57,1'dir.

23. Çalışmamızda özgüllük oranı, her iki grupta da MŞ tanı kategorisi ayrı tutulduğunda %100 iken, MŞ tanıları da eklendiğinde yeterlilik değerlendirilen grupta, %75, yeterlilik değerlendirilmeyen grupta ise %69 olarak saptandı.

24. Histopatolojik tanılarda malign kategoride yer alan 28 vakanın 15'i papiller mikrokarsinomdur. Bu nedenle duyarlılık oranımız düşük olarak izlenmiştir. Papiller mikrokarsinomların İİAS değerlendirmesinde göz ardı edilmesini öneren çalışmalar mevcuttur.

25. Hasta başında yeterlilik değerlendirilmesinin daha verimli olması için iyi bir klinisyen-patolog iş birliği ve ortak bir dil kullanılması gerekmektedir.

26. Hasta başında yeterlilik değerlendirilmesi için kullanılan Toluidin blue ile boyama, uygun, ekonomik ve kullanışlı bir yöntemdir.

27. USG, İİAS sırasında nodüllerin yeri, sayısı, büyüklüğü ve yapısı hakkında ayrıntılı bilgi sağlarken İİAS'nin verimliliğini, tanısal doğruluğunu arttırmaktadır.

28. Hasta başında yeterlilik değerlendirilmesi, sitolojik yeterlilik oranını arttırsa da tanısal doğruluk oranına katkı sağlamamaktadır.

7. KAYNAKLAR

1) Popoveniuc, Geanina, and Jacqueline Jonklaas. "Thyroid nodules." Medical Clinics of North America 96.2 (2012): 329-349.

2) Dean, Diana S., and Hossein Gharib. "Epidemiology of thyroid nodules." Best Practice & Research Clinical Endocrinology & Metabolism 22.6 (2008): 901-911.

3) Gharib H, Papini E, Valcavi R, Baskin HJ, Crescenzi A, Dottorini ME, et al. American association of clinical endocrinologists and associazione medici endocrinologi medical guidelines for clinical practice for the diagnosis and management of thyroid nodules. Endocr Pract 2006; 12: 63-102

4) Frates, Mary C., et al. "Prevalence and distribution of carcinoma in patients with solitary and multiple thyroid nodules on sonography." The Journal of Clinical Endocrinology & Metabolism 91.9 (2006): 3411-3417.

5) DeMay RM. The Art and Science of Cytopathology, 2nd edn. Chicago, IL: ASCP Press; 2011.

6) Orell SV, Sterrett GF (eds). Orell and Sterrett's Fine Needle Aspiration Cytology. 5th edn. Edinburgh: Churchill Livingstone Elsevier; 2012.

7) De Koster, E. J., Kist, J. W., Vriens, M. R., Borel Rinkes, I. H. M., Valk, G. D., & De Keizer, B. (2016). Thyroid ultrasound-guided fine-needle aspiration: The positive influence of on-site adequacy assessment and number of needle passes on diagnostic cytology rate. Acta cytologica, 60(1), 39-45.

8) Hegedus, L. Clinical practice. The thyroid nodule. N Engl J Med 351, 1764–1771, 2004.

9) Simsek, G. G., Ertuğrul, D. T., Guresci, S., & Şimşek, H. (2013). Is there a role for on-site evaluation of thyroid fine needle aspiration to reduce the nondiagnostic rate?. Endocrine pathology, 24(2), 57-61.

10) Danese, D., Sciacchitano, S., Farsetti, A., Andreoli, M. & Pontecorvi, A. Diagnostic accuracy of conventional versus sonography-guided fine-needle aspiration biopsy of thyroid nodules. Thyroid 8, 15–21, 1998.

11) İşgor A. TiroiD Fizyolojisi. İşgor A (ed). Tiroit Hastalıkları ve Cerrahisi. 1. baskı.İstanbul: Avrupa Tıp Kitapcılık; 2000. 69-122.

12) Moore K.L., Persaud T.V.N. Klinik Yönleriyle İnsan Embriyolojisi. Dalçık H., Yıldırım M. (Çeviri Editörleri). 8. Baskı, İstanbul: Nobel Kitabevi, 2009.

13) Kierszenbaum A.L. Histoloji ve Hücre Biyolojisi. Demir R.(Çeviri Editörü). 1. Baskı, İstanbul: Palma Yayıncılık, 2006.

14) Jameson J.L, Harrsion Endokrinoloji. Bereket A.(Çeviren). 16. Baskı, İstanbul: Nobel, 2009.

15) Henry JF.: Surgical anatomy and embryology of the thyroid and parathyroid glands and recurrent and external laryngeal nerves. Clark O.H, Duh Q.Y (ed) Textbook of endocrinesurgery. 4th ed. Philadelphia: W.B. Saunders; 1997. 8-14.

16) Rosai J, Tallini G. Thyroid Gland. Ed: Rosai J. Rosai and Acherman's Surgical Pathology, pp: 487-565, Mosby Company, China, 2011.

17) Junqueira, Luiz Carlos, and José Carneiro. Basic histology text and atlas. London: McGraw Hill, 2005.

18) Stephen S. Sternberg MD: Histology for Pathologist, Second edition, Lippincott-Raven, Philadelphia, 1997, pp.1075-1085.

19) Guyton & HALL: Tıbbi Fizyoloji (çev. Çavuşoğlu H, Yeğen BÇ), 11.Basım, Nobel Tıp,İstanbul, 2007, s.931-933.

20) Hansen JT. Embryology and surgical anatomy of the lower neck and superior mediastinum. Faik SA (ed). Thyroid Disease, endocrinology, surgery, nuclear medicine and radiotherapy. 2nd ed. New York: Lippincott – Raven Publisher; 1997. 8-14, 15-27.

21) Kumar V., Abbas A.K, Aster J. Robbins Temel Patoloji. Tuzlalı S., Güllüoğlu M., Çevikbaş U (Çeviri Editörleri). 9. Baskı, İstanbul: Nobel Kitabevi, 2013

22) Bianco, Antonio C., and Brian W. Kim. "Deiodinases: implications of the local control of thyroid hormone action." The Journal of clinical investigation 116.10 (2006): 2571-2579.

23) Skandalakis JE, Skandalakis P.N, Skandalakis L.J. Anatomy of the thyroid gland. Skandalakis JE (ed). Surgical Anatomy and Technique. 1st ed. New York: Springer – Verlag; 1995;31-44.

24) Drake R.L., Vogl W., Mitchell A.W.M. Gray's Anatomi. Yıldırım M. (Çeviri Editörü). 1. Baskı, İstanbul: Güneş Kitabevi, 2007.

25) Dere F. Anatomi Ders Kitabı. Ankara: Günes Kitapevi, 1994:498-501

26) Miller FR. Surgical Anatomy of the Thyroid and Parathyroid Glands. Otolaryngol Clin North Am 2003;44:1443-1458.

27) Mills SE, Greenson J, Hornick JL, Longacre TA, Reuter VE, editors. Sternberg's diagnostic surgical pathology. 6th edition. Wolters Kluwer Health; 2015.

28) Gököz A. Tiroid Bezi Patolojisi. Ed: Kuzey GM, Özdamar ŞO, Zengeroğlu S. Temel Patoloji, s.757-770, Güneş Kitabevi, İstanbul, 2007.

29) Delellis RA, Williams ED: Tumours of the Thyroid and Parathyroid. In Delellis RA, Lloyd RV, Heitz PU, Eng C (eds). The WHO Classification of Tumours of Endocrine Organs. Lyon, IARC Pres; 2004. p. 50-133.

30) Nikiforov, Yuri E., Paul W. Biddinger, and Lester DR Thompson, eds. Diagnostic pathology and molecular genetics of the thyroid: a comprehensive guide for practicing thyroid pathology. Lippincott Williams & Wilkins, 2012.

31) Adaş G., Adaş M., Özülker F. ve ark. Tiroid Kanserleri. Okmeydanı Tıp Dergisi 28 (Ek sayı 1) :26-34, 2012

32) Rahman, Ganiyu A. "Extent of surgery for differentiated thyroid cancer: recommended guideline." Oman medical journal 26.1 (2011): 56.

33) Yalçın O, Adaş M. Tiroid Kanserinde Moleküler Biyoloji. Okmeydanı Tıp Dergisi 28 (Ek sayı l):42-7, 2012.

34) Busnardo B, De Vivo D. The epidemiyology and etiology of differantiated thyroid carcinoma. Biomed&Pharmacother 54:322-6, 2000.

35) Theoharis C, Roman S, Sosa AJ. The molecular diagnosis and management of thyroid neoplasms, Cur Opin Oncol 2012;24:35-41

36) Lewis A, Hassel MD, Elizabeth M, Gillies MD, Dunn ST. Cytologic and Molecular Diagnosis of Thyroid Cancers: Is it time for routine reflex testing? Cancer Cytopathol 120:7-17, 2012.

37) Adaş, M., Adaş G., Özülker F. ve ark. Tiroid Nodülleri ve Klinik Önemi. Okmeydanı Tıp Dergisi 28 (Ek sayı 1):20-25, 2012.

38) Boerner S.L., Asa S.L. Tiroid Biyopsilerin Yorumu. Özyılmaz F. (Çeviri Editörü). 1. Baskı, İstanbul: Nobel Kitabevi, 2015

39) Akpolat Î. Tiroit hastalıklarında patolojik değerlendirme. J Exp Clin Med 29:337-348, 2012.

40) Dizbay Sak, S. "Variants of Papillary Thyroid Carcinoma: Multiple Faces of a Familiar Tumor." Turkish Journal of Pathology 31 (2015).

41) Malloy MK, Cunnane FM. Pathology and cytologic features of thyroid neoplasms. Surg Oncol Clin N Am 2008;17:57-70.

42) Asa S., My approach to oncocytic tumours of the thyroid. Journal of clinical pathology, 2004. 57(3): p. 225-232.

43) Volante, M., Collini, P., Nikiforov, Y. E., Sakamoto, A., Kakudo, K., Katoh, R… & Bussolati, G. (2007). Poorly differentiated thyroid carcinoma: the Turin proposal for the use of uniform diagnostic criteria and an algorithmic diagnostic approach. The American journal of surgical pathology, 31(8), 1256-1264.

44) Eloy C., Ferreira L., Salgado C. ve ark. Poorly differentiated and undifferentiated thyroid carcinomas. Turkish Journal of Pathology, 2015. 31. (48-59)

45) Ragazzi, Moira, et al. "Update on anaplastic thyroid carcinoma: morphological, molecular, and genetic features of the most aggressive thyroid cancer." International journal of endocrinology 2014 (2014).

46) Tuttle MR, Ross SD, Mulder EJ. Clinical manifestationsand staging of medullary thyroid. 2012

47) Jin J, McHenry CR. Thyroid incidentaloma. Best Pract Res Clin Endocrinol Metab 2012; 26: 83-96

48) Bozkırlı E, Ertörer ME. ;Tiroid nodüllerine yaklaşım. İç hastalıkları dergisi, 2012;

49) Kan EK, Çolak R. Tiroit nodüllerine yaklaşım. J Exp Clin Med 29:315-20, 2012.

50) Elisei, R., Agate, L., Viola, D., Matrone, A., Biagini, A., & Molinaro, E. (2014). How to manage patients with differentiated thyroid cancer and a rising serum thyroglobulin level. Endocrinology and metabolism clinics of North America, 43(2), 331-344.

51) Haugen, Bryan R., et al. "2015 American Thyroid Association management guidelines for adult patients with thyroid nodules and differentiated thyroid cancer: the American Thyroid Association guidelines task force on thyroid nodules and differentiated thyroid cancer." Thyroid 26.1 (2016): 1-133.

52) Manso, G. S., & Velasco, M. M. (2014). Review of the current value of ultrasonography in the characterization of thyroid nodules. Radiologia, 57(3), 248-258.

53) Gharib H, Papini E, Paschke R, Duick DS, Valcavi R, Hegedus L, Vitti P. American Association of Clinical Endocrinologists, Associazione Medici Endocrinologi, and European Thyroid Association medical guidelines for clinical practice fort he diagnosis and management of thyroid nodules. Endocrine Practice 2010;16(1):1-43.

54) Diaconescu, M. R., et al. "Unusual malignant tumors of the thyroid gland." Chirurgia 108 (2013): 482-489.

55) Erdoğan N. Tiroid Bezi Malign Neoplazilerinde Radyolojik Yaklaşım. Ed: Başak M. Klinik gelişim, ss.53-56, İstanbul, 2010

56) Bongiovanni, M., Spitale, A., Faquin, W. C., Mazzucchelli, L., & Baloch, Z. W. (2012). The Bethesda system for reporting thyroid cytopathology: a meta-analysis. Acta cytologica, 56(4), 333-339.

57) Castro MR, Gharib M. Thyroid fine-needle aspiration biopsy: progress, practice, and pitfalls Endocr Pract 2003;9:128-136.

58) Baloch, Zubair W., et al. "Diagnostic terminology and morphologic criteria for cytologic diagnosis of thyroid lesions: a synopsis of the National Cancer Institute Thyroid Fine Needle Aspiration State of the Science Conference." Diagnostic cytopathology 36.6 (2008): 425-437.

59) Haksever, Mehmet. "Tiroit İnce İğne Aspirasyon Biyopsisi ve Sitopatolog Klinisyen İletişimi." Kocatepe Tıp Dergisi 15.3 (2014).

60) Ali SZ, Cibas ES. Tiroid Sitopatolojisi Raporlamasında Bethesda Sistemi. (Çev.Ed: Önder S) s. 1-167, Nobel Tıp Kitabevi, İstanbul, 2012.

61) Önal B. vd. Sitopatoloji. Ed:Önal B. Tiroid sitolojisi, s.87-113, Quintessence Yayıncılık, İstanbul, 2016.

62) Layfield LJ, Abrams J, Cochand-Priollet B, Evans D, Gharib H, Greenspan F, Henry M, LiVolsi V, Merino M, Michael CW, Wang H, Wells SA. Post-thyroid FNA Testing and Treatment options: A Synopsis of the National Cancer Institue Thyroid Fine Needle Aspiration State of the Science Conference. Diagn Cytopathol 36(6):442-8, 2008.

63) Shield, P. W., Cosier, J., Ellerby, G., Gartrell, M., & Papadimos, D. (2014). Rapid onsite evaluation of fine-needle aspiration specimens by cytology scientists: a review of 3032 specimens. Cytopathology, 25(5), 322-329.

64) İnan G., Sert S., Bircan S. ve ark. Tiroid lezyonlarında tiroid ince iğne aspirasyon biyopsisi ve histopatoloji sonuçlarının karşılaştırılması. SDÜ Tıp Fakültesi Dergisi, 2006. 13(4). (27-31)

65) Goldstein RE, Netterville JL, Burkey B, et al. Implications of follicular neoplasms, atypia, and lesions suspicious for malignancy diagnosed by fine-needle aspiration of thyroid nodules. Ann Surg 2002; 235: 656-62; discussion 62-4.

66) Eedes, Christopher R., and Helen H. Wang. "Cost-effectiveness of immediate specimen adequacy assessment of thyroid fine-needle aspirations." American journal of clinical pathology 121.1 (2004): 64-69.

67) Ghofrani, M., Beckman, D., & Rimm, D. L. (2006). The value of onsite adequacy assessment of thyroid fine-needle aspirations is a function of operator experience. Cancer Cytopathology, 108(2), 110-113.

68) Crothers, B. A., Henry, M. J., & Auger, M. (2008). NCI Thyroid Fine-Needle Aspiration State of the Science Conference: a dialogue on thyroid disease reporting and management. CAP Today, 22, 48-58.

69) Cowling, P., Chandra, A., & Giles, T. (2009). Guidance on the reporting of thyroid cytology specimens. Royal College of Pathologists.

70) Redman, R., Zalaznick, H., Mazzaferri, E. L., & Massoll, N. A. (2006). The impact of assessing specimen adequacy and number of needle passes for fine-needle aspiration biopsy of thyroid nodules. Thyroid, 16(1), 55-60.

71) Baloch, Z.W., Tam, D., Langer, J., Mandel, S., LiVolsi, V. A., & Gupta, P. K. (2000). Ultrasound guided fine needle aspiration biopsy of the thyroid: Role of onsite assessment and multiple cytologic preparations. Diagnostic cytopathology, 23(6), 425-429.

72) Baloch, Z.W., Sack, M.J., Yu, G.H., Lıvolsı, V. A., & Gupta, P. K. (1998). Fine-needle aspiration of thyroid: an institutional experience. Thyroid, 8(7), 565-569.

73) O'Malley, M. E., Weir, M. M., Hahn, P. F., Misdraji, J., Wood, B. J., & Mueller, P. R. (2002). US-guided fine-needle aspiration biopsy of thyroid nodules: adequacy of cytologic material and procedure time with and without immediate cytologic analysis 1. Radiology, 222(2), 383-387.

74) Zhu, W., & Michael, C. W. (2007). How important is onsite adequacy assessment for thyroid FNA? An evaluation of 883 cases. Diagnostic cytopathology, 35(3), 183-186.

75) Schmidt, R. L., Witt, B. L., Lopez-Calderon, L. E., & Layfield, L. J. (2013). The influence of rapid onsite evaluation on the adequacy rate of fine-needle aspiration cytology. American journal of clinical pathology, 139(3), 300-308.

76) Ward, S. C., Carey, B. M., Chalmers, A. G., & Sutton, J. (1994). The role of immediate cytological evaluation in CT-guided biopsy. Clinical radiology, 49(8), 531-534.

77) Witt, B. L., & Schmidt, R. L. (2013). Rapid onsite evaluation improves the adequacy of fine-needle aspiration for thyroid lesions: a systematic review and meta-analysis. Thyroid, 23(4), 428-435.

78) Muratli, A., Erdogan, N., Sevim, S., Unal, I., & Akyuz, S. (2014). Diagnostic efficacy and importance of fine-needle aspiration cytology of thyroid nodules. Journal of Cytology, 31(2), 73.

79) Bagga, P. K., & Mahajan, N. C. (2010). Fine needle aspiration cytology of thyroid swellings: How useful and accurate is it?. Indian journal of cancer, 47(4), 437.

80) Pandey, P., Dixit, A., & Mahajan, N. C. (2012). Fine-needle aspiration of the thyroid: A cytohistologic correlation with critical evaluation of discordant cases. Thyroid Research and practice, 9(2), 32.

81) Amrikachi M, Ramzy I, Rubenfeld S, et al. Accuracy of fine needle aspiration of thyroid. Arch Pathol Lab Med 2001; 125: 484-8

82) Önver, H., Özbey, A. O., Duymuş, M., Yılmaz, Ö., & Koşar, P. N. (2013). Tiroit nodüllerinin ultrasonografik, sitolojik ve histopatolojik bulgularının incelenmesi. Kafkas J Med Sci, 3(2), 80-7.

83) Yang J, Schnadig V, Logrono R, et al. Fine-needle aspiration of thyroid nodules: a study of 4703 patients with histologic and clinical correlations. Cancer 2007; 111: 306-15

84) Theoharis, C. G., Schofield, K. M., Hammers, L., Udelsman, R., & Chhieng, D. C. (2009). The Bethesda thyroid fine-needle aspiration classification system: year 1 at an academic institution. Thyroid, 19(11), 1215-1223.

85) Her-Juing Wu, H., Rose, C., & Elsheikh, T. M. (2012). The Bethesda system for reporting thyroid cytopathology: an experience of 1,382 cases in a community practice setting with the implication for risk of neoplasm and risk of malignancy. Diagnostic cytopathology, 40(5), 399-403.

86) V. L. Ramesh, R. Ramu, C. Narayana Murthy. ”Accuracy of Fine Needle Aspiration Cytology of Thyroid Swellings”. Journal of Evidence based Medicine and Healthcare; Volume 1, Issue 16, December 22, 2014; Page: 2074-2078.

87) Jo, V, Stelow E., Dustin S. ve ark. Malignancy risk for fine-needle aspiration of thyroid lesions according to the Bethesda System for reporting thyroid cytopathology. American Journal of Clinical Pathology, 2010. 134(3): p. 450-456.

88) Yassa L.,Cibas E. S., Benson C. B. ve ark. Long-term assessment of a multidisciplinary approach to thyroid nodule diagnostic evaluation. Cancer Cytopathology, 2007. 111(6): p. 508-516.

89) Belfiore A, La Rosa GL. Fine-needle aspiration biopsy of the thyroid. Endocrinol Metab Clin North Am 2001; 30:361-400. 19.

90) Orell SR, Philips J. Broadsheet number 57: problems in fine needle biopsy of the thyroid. Pathology 2000; 32: 191-8.

8.ÖZGEÇMİŞ

Tuğba Toyran

Kafkas Üniversitesi

Tıp Fakültesi

Tıbbi Patoloji Anabilim Dalı

Kars

E-posta:tugbaolcan@hotmail.com

1987 : Adana/Seyhan'da doğdu.

2005-2012 : Çukurova Üniversitesi Tıp Fakültesinden mezun oldu.

2013 : Kafkas Üniversitesi Tıp Fakültesi Tıbbi Patoloji Anabilim Dalı'nda Araştırma Görevlisi olarak çalışmaya başladı ve halen devam etmektedir.