ÇUKUROVA ÜNİVERSİTESİ

FEN BİLİMLERİ ENSTİTÜSÜ

YÜKSEK LİSANS TEZİ

Kronik Böbrek Yetmezliği Olan Kedilerde Adipoz Doku Kaynaklı Mezenkimal Kök Hücre Uygulamasının Bazı Hematolojik ve Biyokimyasal Parametreler ile SDMA Düzeyleri Üzerine Etkileri

Mert BAHŞİ

Biyoteknoloji Anabilim Dalı

Eylül, 2023

İÇİNDEKİLER

ÖZ I
ABSTRACT II
TEŞEKKÜR III
ÇİZELGELER DİZİNİ IV
ŞEKİLLER DİZİNİ V
SİMGELER VE KISALTMALAR VI
1. GİRİŞ 1
1.1. Böbrek ve Fonksiyonları 1
1.2. Nefron Fonksiyonu 1
1.3. Kedilerde Sık Görülen Renal Fizyopatalojik Durumlar 3
1.3.1. Akut Böbrek Yetmezliği 3
1.3.2. Kronik Böbrek Yetmezliği 4
1.3.3. Polikistik Böbrek Hastalığı 7
1.3.4. Glomerülonefritis 8
1.3.5. Renal Amiloidozis 9
1.3.6. Pyelonefritis 9
1.4. Kök Hücre 9
1.4.1. Kök Hücre Sınıflandırmaları 10
1.4.2. Mezenkimal Kök Hücreler 11
1.4.3. Kök Hücre Nakli 12
2. ÖNCEKİ ÇALIŞMALAR 15
3. MATERYAL VE METOT 19
3.1. Çalışma Grupları 19
3.2. Tedavi Prosedürleri 19
3.2.1. Konvansiyonel Tedavi Protokolü 19
3.2.2. Mezenkimal Kök Hücre Tedavi Protokolü 19
3.3. Kedi adipoz dokusundan MKH izolasyonu 20
3.4. Adipoz dokusu kaynaklı MKH karakterizasyonu 20
3.5. Adipoz dokusu kaynaklı MKH farklılaşma çalışmaları (Osteojenik / Kondrojenik / Adipojenik) 21
3.6. Labaratuvar Analizleri 22
3.7. İstatistiki Analiz 23
4. BULGULAR VE TARTIŞMA 25
4.1. Hematolojik ve Biyokimyasal Bulgular 25
5. SONUÇLAR VE ÖNERİLER 31

KAYNAKLAR..... 33
ÖZGEÇMİŞ 41

ÇUKUROVA ÜNİVERSİTESİ
FEN BİLİMLERİ ENSTİTÜSÜ

YÜKSEK LİSANS TEZİ

Kronik Böbrek Yetmezliği Olan Kedilerde Adipoz Doku Kaynaklı Mezenkimal Kök Hücre Uygulamasının Bazı Hematolojik ve Biyokimyasal Parametreler ile SDMA Düzeyleri Üzerine Etkileri

Mert BAHŞİ

Danışman: Dr. Öğr. Üyesi Sinan KANDIR

Biyoteknoloji Anabilim Dalı

ÖZ

Evcilleştirme süreci nedeniyle kedilerin ömrü uzamıştır, ancak yaş ilerledikçe kronik hastalıkların görülme sıklığı da artmaktadır. Kronik böbrek yetmezliği (KBY), yaşlı kedi popülasyonunda daha yaygındır. Yaşam kalitesinin yönetilmesi amacıyla semptomatik ve palyatif tedaviler uygulanmaktadır. Son yıllarda yağdan türetilmiş mezenkimal kök hücreler (ADK-MKH), antiinflamatuar aktivitelerinden dolayı destekleyici tedavi olarak kullanılmaktadır. Bu nedenle, ADK-MKH ile tedavi edilen KBY hastası kedilere ait bazı klinik laboratuvar parametrelerini değerlendirmek amaçlanmıştır. Genel muayenenin ardından kronik böbrek hastalığı tanısı alan, 4-17 yaş arası, kısır, erkek, 6 melez kediye, hasta sahibinin bilgilendirilmiş onamıyla konvansiyonel tedavinin yanı sıra ADK-MKH ile tedavi edildi. Kilogram başına allojenik $1x10^6$ hücre ADK-MKH (CellPro+, MarStem Cell Tech., İstanbul) 14 gün aralıklarla intravenöz yolla iki kez uygulandı. Tedavilerden önce ve tedaviden 24 saat sonra toplam kan ve serum toplandı ve etkinliğin taranması için kırmızı kan hücreleri (RBC), kan üre nitrojeni (BUN) ve kreatin (Crea) seviyeleri değerlendirildi. Tedaviler sonunda RBC seviyeleri artarken ($p<0.05$), BUN ve Crea seviyeleri azaldı ($p<0.05$). ADK-MKH tedavisinden sonra kedilerin genel durumunun iyi olduğu gözlendi. Bugüne kadar KBY'ne yönelik kök hücre tedavileri ve protokolleri konusunda hâlâ bir fikir birliği bulunmamaktadır. Bu çalışmada ADK-MKH'lerin kedilerde KBH'lerin tedavisinde ek tedavi olarak faydalı etkileri olduğu kanatine varılmıştır. Ancak standardizasyon için klinik çalışmalarda uzun süreli izleme yapılması gerekmektedir.

Anahtar Kelimeler: Böbrek Hastalıkları, Kedi, Kreatinin, Kök Hücre.

CUKUROVA UNIVERSITY

INSTITUTE OF NATURAL AND APPLIED SCIENCES

MSc THESIS

The Effects of Adipose Tissue-Derived Mesenchymal Stem Cell Treatment on Some Hematological and Biochemical Parameters and SDMA Levels in Cats with Chronic Renal Failure

Mert BAHŞİ

Advisor: Assist. Prof. Dr. Sinan KANDIR

Department of Biotechnology

ABSTRACT

The lifespan of cats has been prolonged regarding the domestication process. However, the prevalence of chronic diseases also increases with age. Chronic kidney disease (CKD) is more prevalent among the elderly cat population. Symptomatic and palliative treatments have been implemented due to manage life quality. In recent years, adipose-derived mesenchymal stem cells (ADMSCs) have been used as a supportive treatment because of their anti-inflammatory activities. Thus, we aimed to evaluate some clinical laboratory parameters of the ADMSCs treated cats suffering from CKD. Subsequent to general examination, six mixed breeds, sterile, male, 4 to 17 years old cats diagnosed with chronic kidney disease were treated with ADMSCs besides conventional therapy with the informed consent of the patient's owner. The allogenic $1x10^6$ cells per kg ADMSCs were administered (CellPro+, MarStem Cell Tech., Istanbul) by the intravenous route 14 days intervals two times. The total blood and sera were collected before and 24 hours after the treatments and evaluated the red blood cells (RBC), blood urea nitrogen (BUN) and creatine (Crea) levels to screen the efficiency. Whilst the RBC levels were increased ($p<0.05$), BUN and Crea levels were decreased ($p<0.05$) end of the treatments. The well-being of general conditions after ADMSCs therapy overall the cats was observed. To date, there is still no consensus on stem cell therapies for CKDs. In this study, we concluded that ADMSCs have beneficial effects as add-on therapy to manage CKDs in cats. Although, need to conduct long-term monitoring in clinical trials for standardization.

Keywords: Cat, Creatinine, Kidney Disease, Stem Cell

TEŞEKKÜR

Tez çalışmasının planlanmasında, araştırılmasında, yürütülmesinde ve oluşturulmasında ilgi ve desteğini hiçbir zaman esirgemeyen, engin bilgi ve tecrübelerinden yararlandığım, yönlendirme ve bilgilendirmeleriyle çalışmamı bilimsel temeller ışığında şekillendiren kıymetli danışman hocam Sayın Dr. Öğr. Üyesi Sinan KANDIR başta olmak üzere bu tez çalışmasının gerçekleşmesinde emeği geçen tüm ekip arkadaşlarıma, Prof. Dr. Tunç AKKOÇ ve Senem KILIÇ'a projemize MarStem Ailesi olarak projemize vermiş oldukları desteklerden dolayı ve projeyi destekleyen CUBAP koordinatörlüğüne teşekkürlerimi sunarım.

Eğitim hayatımda yanımda olan bütün hocalarıma ve sonsuz destekleriyle aileme teşekkürlerimi sunarım.

ÇİZELGELER DİZİNİ

Çizelge 1.1. İRİS Kronik Böbrek Yetmezliği Evrelemesi 7
Çizelge 3.1. Çalışma Grupları 19
Çizelge 3.2. Konvansiyonel tedavi protokolü 19
Çizelge 4.1.Hematolojik Parametreler 29
Çizelge 4.2. Biyokimyasal Parametreler 30

ŞEKİLLER DİZİNİ

Şekil 1.1. Kedi böbreği ultrasound görüntüsü 1
Şekil 1.2. Böbrek kesiti ve nefronun şematik yapısı 2
Şekil 1.3. Akut Böbrek Yetmezliği 3
Şekil 1.4. Türler arası karşılaştırmalı böbrek fonksiyonu 5
Şekil 1.5. Kronik Böbrek Yetmezliği 6
Şekil 1.6. Polikistik Böbrek Hastalığı ultrasonografik görüntüsü 8
Şekil 1.7. Glomerulonefritis 8
Şekil 1.8. Pyelonefritis'e bağlı hiperekoik ultrason görüntüsü 9
Şekil 1.9. Kök hücre çeşit ve tipleri 11
Şekil 1.10. Kök hücre nakil tipleri 13
Şekil 3.1 Tanı ve tedavi prosedürleri 20
Şekil 3.2 Adipoz kökenli MKH hazırlanış ve karakterizasyonu 21

SİMGELER VE KISALTMALAR

ABY	:	Akut Böbrek Yetmezliği
ADK-MKH	:	Adipoz Doku Kaynaklı MKH
BUN	:	Kan Üre Nitrojen
CD	:	Yüzey Farklılaşma Antijeni
CRE	:	Kreatinin
eGFR	:	Tahmini Glomerüler Filtrasyon Hızı
EKH	:	Embriyonik Kök Hücre
IM	:	İntramusküler
IV	:	İntravenöz
KBY	:	Kronik Böbrek Yetmezliği
MKH	:	Mezenkimal Kök Hücre
PKD1	:	Polycystic kidney disease 1
PKDH1	:	Polycystic Kidney and Hepatic Disease 1
SC	:	Subkutan
sCr	:	Serum Kreatinin
SDMA	:	Simetrik Dimetilarjinin

1. GİRİŞ

1.1. Böbrek ve Fonksiyonları

Böbrekler canlı bünyesinde homeostazisin düzenlenmesinde rol oynayan hayati organlardır. Görevleri arasında en büyüğü vücut için önemli maddeleri kaybetmeden kanın filtrasyonunu gerçekleştirerek çıkarılması gereken maddeleri idrar yoluyla dışarı atmaktır. Kalp debisinin yaklaşık %20-25'i böbreklerden filtre edilmektedir. Homeostazisin böbrekler tarafından ayarlanmasında filtrasyon, rezorbsiyon ve sekresyon mekanizmaları etkindir. Sıvı-elektrolit denge, kan pH'sının ayarlanması bu üç mekanizma sayesinde yerine gelmektedir. Ayrıca, böbrek hormonal fonksiyonları ile de vücutta kan üretimi ve ayarlanması (eritropoietin), kan basıncının ayarlanması (Renin-Anjiyotensin-Aldosteron Sistemi), vitamin D'nin aktif formuna metabolizasyonu gibi vital görevler üstlenmektedir. Böbrek dokusu capsula renalis ile örtülü, korteks ve medulladan olarak isimlendirilen lobüler yapıda ve türlere göre farklı anatomik formasyonları görülse de yaptıkları görev bakımından benzer özelliklere sahip organlardır (Şekil 1.1) (A. L. Brown, Jr., 1966; Kawashima ve Kurokawa, 1986; Noyan, 2004).

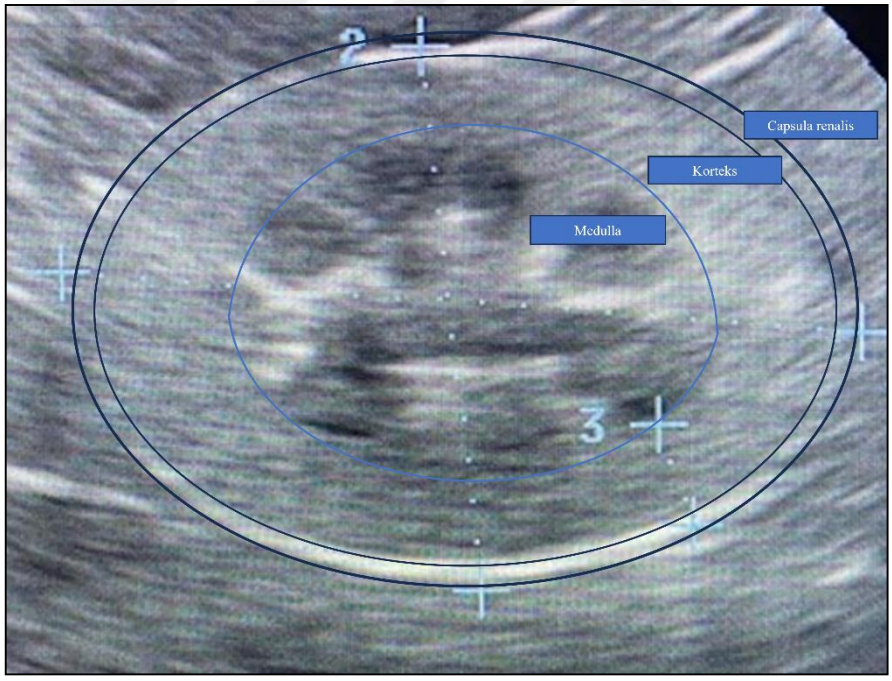

Şekil 1.1. Kedi böbreği ultrasound görüntüsü (Terapi Veteriner Kliniği Arşivi, Adana, 2020)

1.2. Nefron Fonksiyonu

Böbreklerin fonksiyonel birimleri nefrondur. Nefron, glomerulus ve Bowman kapsülü (Malpighi korpuskulü), proksimal tubül, henle kulbu, distal tubül ve idrar toplama kanallarından meydana gelmektedir (Şekil 1.2).

Glomerulus kılcal damarları iki arteriyol arasında bulunmaktadır, afferent ve efferent arteriyoller arasında kalan bu yapının görevi, afferent arteriolle gelen kanı filtre etmektir. Filtrasyon

hızı, böbreğe gelen kan akımı ile ilişkilidir. Hücreler ve büyük moleküller hariç her türlü madde glomerulustan filtre edilerek nefronun daha ileri bölümlerine geçmektedir. Glomerüler filtrasyonda etkili olan kuvvetler: (1) Glomerüler kapiller hidrostatik basınç, (2) Glomerüler kapiller onkotik basınç, (3) Glomerüler kapiller geçirgenliği, (4) Glomerüler kapiller yüzey alanı, (5) Bowman kapsülü onkotik basıncı, (6) Renal intersitisyel ve intratubüler hidrostatik basınçtır.

Proksimal tubül, filtre edilen suyun üçte ikisi, sodyum ve klor, glukozun tümü, vitaminlerin ve aminoasitlerin hemen hemen hepsi, değişik miktarlarda magnezyum, kalsiyum, potasyum ve bikarbonat gibi iyonlar reabzorbe edilirler.

Henle kulbu, proksimal ile distal tubul arasında inen ve çıkan kol şeklindedir. Çıkan kol boyunca sodyum-klor aktif ve pasif olarak absorbe olur, suya geçirgen olmadığı için hiperozmolariteye sahiptir. İnen kol ise suya çok geçirgendir, sodyum ve kloru reabsorbe etmez. Henle kulbunu terkeden idrar hipotoniktir.

Distal tubül, sodyum ve bikarbonat reabsorbe edilir. Potasyum, hidrojen ve amonyak salgılanabilir. Bu bölgede suyun tekrar emilimi ADH'ın etkisi altındadır. Süzüntü hipotoniktir.

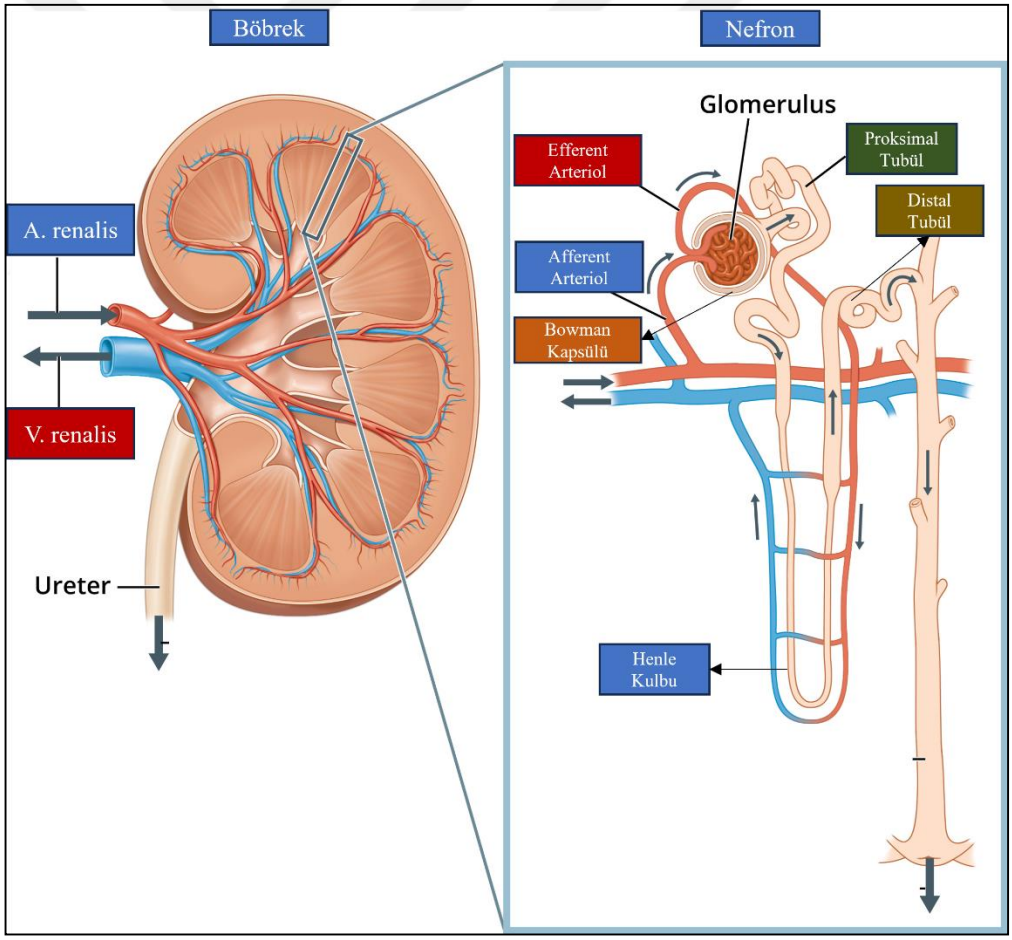

Şekil 1.2. Böbrek kesiti ve nefronun şematik yapısı (Anonim, 2023)

Toplayıcı tubül, üst bölümlerde aldesteronun etkisiyle sodyum reabsorbsiyonu gerçekleşir. Klor ve üre de burada reabsorbe edilir. İlaveten toplayıcı tubül ADH'ın kontrolü altındadır. Yeterince ADH salgılanması halinde idrar hipertonik olabilir.

Antidiüretik hormon (vazopressin) posterior hipofizden salgılanır. Distal tubül ve toplama kanallarında etki göstererek suyun reabsorbe edilmesini sağlar, ilişkili olarak plazma hacmi artar ve plazma ozmolaritesi düşer.

Aldosteron, Angiotensin II tarafından stimüle edilerek adrenal korteksten salgılanır. Distal tubülde etkili olarak sodyum retensiyonuna neden olur (A. L. Brown, Jr., 1966; Noyan, 2004).

1.3. Kedilerde Sık Görülen Renal Fizyopatalojik Durumlar

Glomerular filtrasyon hızı (GFR), böbrek fonksiyonlarının değerlendirilmesi için ana göstergelerden biri olup, birim zamanda tüm nefronlar tarafından filtrelenen toplam sıvı miktarına eşittir. Renal GFR'nin fizyolojik aralığı ~125 ml/dk/1.73 m^2 'dir. Böbrek hastalıkları evcil hayvanların ve özellikle kedilerin en büyük rahatsızlıklarını oluşturmakta, prevalansı ve insidansı gün geçtikçe artış göstermektedir. Bundaki en büyük etken, kedilerin yaşam sürelerinin bulundukları şartlar gereğince uzaması geriatrik problemleri artırmakta olmasının yanı sıra diyet dengelerinin bozulmasıdır (Kelly ve ark, 2021; Levey ve ark, 2015; Levey ve ark, 2005; National Kidney, 2002).

1.3.1. Akut Böbrek Yetmezliği

Akut böbrek yetmezliği (ABY), böbrek (renal) fonksiyonlarında ani (saatler ve günler içerisinde) gelişen bozulmalar dolayısıyla glomerüler filtrasyon oranının (GFR) azalması, idrar hacmi ve renal solüt atılımında (ekskresyon) meydana gelen değişimler ile karakterizedir. Renal atılımın azalması (oligüri) veya hiç olmaması (anüri) durumunda vücut homeostazisi bozulur, sıvı-elektrolit ve asit-baz dengesi korunamaz ve akut üremik kriz şekillenir.

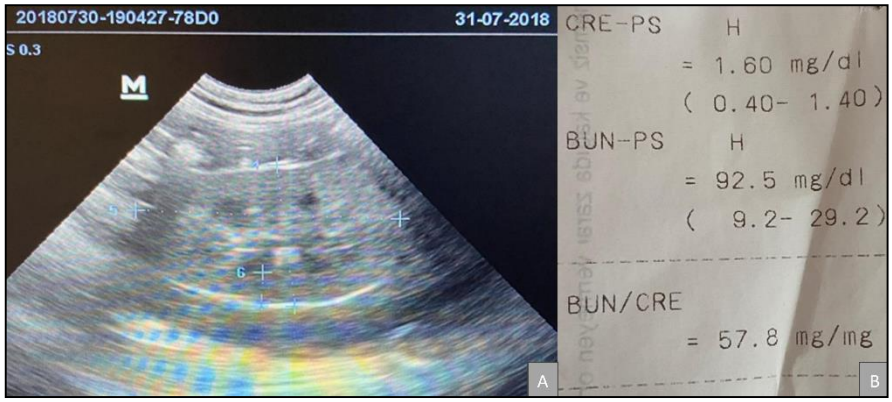

Şekil 1.3. Akut Böbrek Yetmezliği (A) ultrason görüntüsü, kedi (B) BUN ve Kreatinin sonuçları, köpek (Terapi Veteriner Kliniği Arşivi, Adana, 2018)

ABY ve akut üremik krizin tek nedeni primer böbrek yetmezliği olmamakta, genellikle iskemi ve nefrotoksisite kaynaklı meydana gelebilmektedir. ABY'ne neden olan etmenler prerenal, renal ve postrenal nedenler olarak sınıflandırılabilir.

- Prerenal nedenler; direkt hücresel hasar olmadan böbrek perfüzyonunun azalması, kalp yetmezliği gastrointestinal sisteme bağlı sıvı kayıpları, aşırı diüretik alımı, septik şok, pankreatitis, anestezi, hiperadrenokortisizm olabilir.
- Renal nedenler; İnflamasyon ve ödem ile karakterize tübülointerstisyel hastalıklar, çeşitli ilaçlar ve bitkiler, otoimmun hastalıklar, piyelonefritis, leptosipirozis gibi enfeksiyöz nedenler, sepsis, pankreatitis, hemolitik anemi gibi sistemik hastalıklar olabilir.
- Postrenal nedenler; tubüllerde meydana gelen obstrüksiyonlar (üreterlerde tıkanıklık) olabilir.

ABY tanısı klinik ve laboratuvar muayene bulguları ile konmaktadır. Buna göre, vücut kondisyonu, mukozal üremik ülserler, böbreğin büyüklüğü, şekli ve ağrı duyumu, idrar kesesinin ve idrarın muayenesi, hemogram (aneminin kontrolü yönünden), serum biyokimya analizi (kan üre nitrojen (BUN), kreatinin (sCr) vb. referans ölçümler), abdominal ultrasonografi değerlendirmeleri ABY tanısı için klinisyenler tarafından yapılmaktadır (Şekil 1.3) (Ad-hoc working group of ve ark, 2012; N. Brown ve ark, 2015; Legatti ve ark, 2018; Monaghan ve ark, 2012).

1.3.2. Kronik Böbrek Yetmezliği

Kediler arasında en sık görülen renal fizyopatolojik durum kronik böbrek yetmezliği (KBY)'dir (Marino ve ark, 2014; O'Neill ve ark, 2014; Plotnick, 2007). KBY, böbreklerin fonksiyonel olarak hasar gördüğü, düzgün çalışma yeteneğinin 3 ay veya daha uzun süre boyunca azaldığı bir durumdur. Uluslararası kılavuzlar böbrek yetmezliğini, tahmini glomerüler filtrasyon hızının (eGFR) <60 ml/dk/1.73 m^2 'den düşük olması ve/veya böbrek hasarı belirteçlerinin varlığı ile karakterize edilen, böbrek fonksiyonunda bir azalma olarak tanımlamaktadır (Şekil 1.4). Her iki faktör de kişinin kronik böbrek hastası hastası olduğunu ve böbrek yetmezliği gelişme riski altında olabileceğini gösterebilir. Aynı zamanda geri döndürülemez, ilerleyici ve nüfusun %10-13'ünü kapsayan daha yüksek kardiyovasküler riskle ilişkilidir. Bu patolojiye sahip kişiler genellikle asemptomatiktir ancak; ileriki aşamalarda böbrek fonksiyon bozukluğuna özgü komplikasyonları belirtir. Uzun süreli böbrek hastalıkları, özellikle kardiyovasküler sistemle ilişkili dejenerasyona, metabolik dengesizliğe ve ölüme neden olabilir (Webster ve ark, 2017). KBY, konjenital, edinsel veya idiopatik kökenli olabilir. Özellikle Persian (iran) ırkı ve melezleri, Siyam, Scottish fold, Habeş ırkı kedilerde ve Doberman, Rottwailer, Coocker ırkı köpeklerde ailesel yatkınlıklar söz konusu olabilir. Bunun yanında embriyonik dönemde nefrotoksisiteye maruz kalmak gibi konjenital nedenler vardır. Akut böbrek yetmezliği, piyelonefritis, glomerulonefritis gibi böbrek hastalıklarının ilerlemesi ve dejeneretif nefron kaybı, neoplastik durumlar gibi edinsel nedenler ile birçok idiopatik kaynakra bulunmaktadır. Geriatrik denilen 7 yaşından büyük hastalar ve yukarıda sayılan ırklarda daha sık rastlanmaktadır (Aytuğ, 2021).

Kronik böbrek yetmezliği tanısı, böbrek fonksiyonlarında kronik düşüşün ve yapısal hasarların tespiti temeline dayanmaktadır. Anemnez, hematolojik (anemi) ve serum biyokimya

(BUN/sCR oranı) bulguları, ultrasonografi veya gelişmiş görüntüleme cihazları ile gözlenen yapısal değişiklikler, süregelen asit-baz bozuklukları, hematüri, albuminüri ve böbrek biyopsisindeki histopatolojik değişiklikler böbrek hasarının açık kanıtlarıdır. Uluslararası Renal İlgi Derneği (İRİS) kedilerde sCR ve simetrik dimetilarjinin (SDMA) tabanlı KBY evrelemesini 4 evrede incelemektedir (**Hata! Başvuru kaynağı bulunamadı.**).

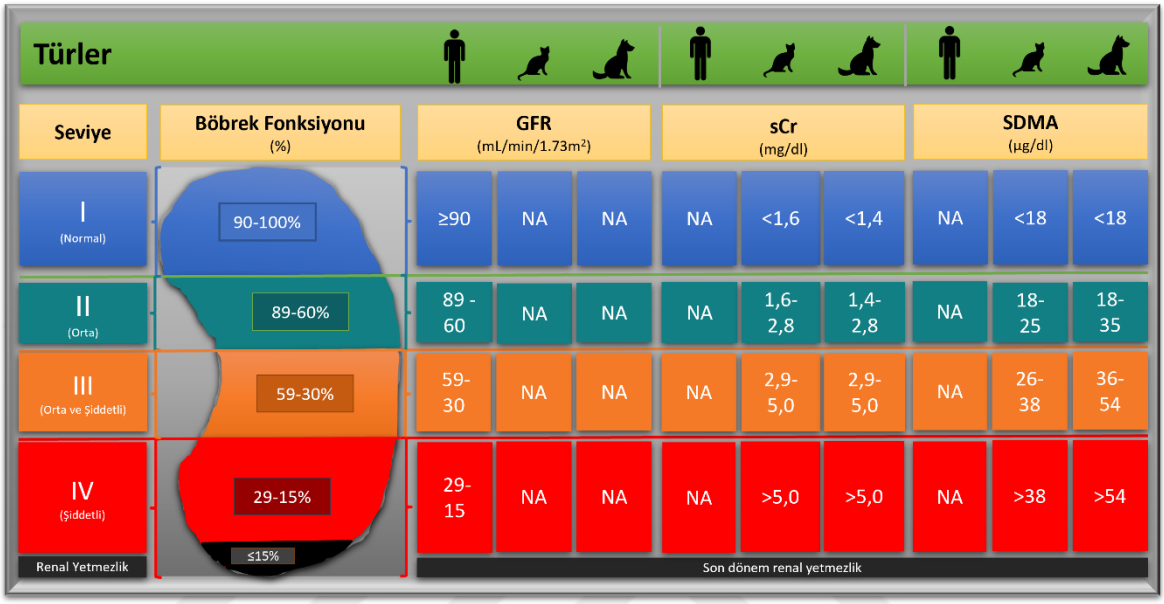

Şekil 1.4. Türler arası karşılaştırmalı böbrek fonksiyonu (%), glomerüler filtrasyon hızı (GFR), serum kreatinin (sCR) ve simetrik dimetilarjinin (SDMA) düzeyleri. (NA: olmayan veri). Tablo, K/DOQI (National Kidney, 2002), KDIGO (Ad-hoc working group of ve ark, 2012) ve IRIS (IRIS, 2023) kılavuzlarından elde edilen değerlerle oluşturulmuştur.

Kronik böbrek yetmezliği fizyopatolojisi (1) hücresel hasar, (2) fibrojenik sinyal aktivasyonu, (3) fibrojenik oluşum ve (4) yıkımlanma olmak üzere dört aşamalı olarak değerlendirilebilir. Bu aşamalar süresince böbrekler, glomerulosklerozve tübülointersitisyel fibrozisin de dahil olduğu bir seri değişime giderler. KBY'nin progresyonunda başlıca faktörler olan endotelyal hasar ve fonksiyon kaybına ek olarak, mezengial hücre proliferasyonu, podosit yıkımlanması ve tübüler atrofi de böbrek yetmezliğinin gelişimine ve renal hasara katkıda bulunur. Glomerulosklerozböbrek glomeruluslarının sertleşerek hasarlandığı bir durumdur. Bu süreç genellikle endotelyal hasar ve fonksiyon bozukluğunun yanı sıra böbreklerdeki düz kas hücrelerinin ve mezengiyal hücrelerin çoğalmasıyla tetiklenir. Ayrıca, glomerüler bazal membranı kaplayan ve kanın filtrelenmesinde önemli bir rol oynayan hücreler olan podositlerin zarar görmesinden de kaynaklanabilir. Progresif glomeruloskleroziçin risk faktörleri arasında hipertansiyon ve dislipidemi (kandaki anormal yağ seviyeleri) bulunmaktadır. Bu durum aynı zamanda sıklıkla, makrofajlar ve köpük hücreleri gibi mezengiyal hücre proliferasyonunu aktive eden inflamatuar hücrelerin yanı sıra hipertansiyona yanıt olarak endotel hücrelerinin aktivasyonu ile başlatılan glomerüler mikroinflamasyonla da ilişkilidir (Genovese ve ark, 2014; Webster ve ark, 2017).

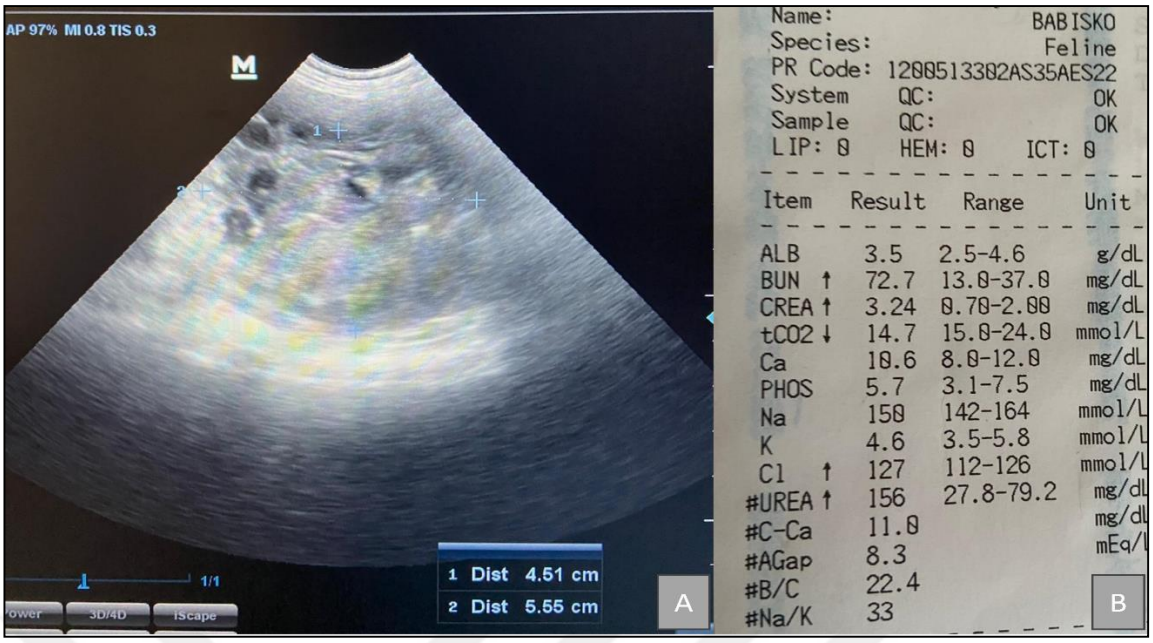

Şekil 1.5. Kronik Böbrek Yetmezliği (A) ultrason görüntüsü, kedi (B) serum biyokimya sonuçları, kedi (Terapi Veteriner Kliniği Arşivi, Adana, 2020)

Kronik böbrek yetmezliği olan kediler, sistemik dolaşımında normalde böbrekler tarafından atılan veya düzenlenen atık ürünlerin ve diğer bileşiklerin yüksek oranda birikimine maruz kalır. Bu atık maddelerin birikimi, kendilerini hasta hissetmelerine ve dağınık görünmelerine, kilo vermelerine neden olabilir. Ayrıca, idrarlarını uygun şekilde konsantre etme yeteneklerini de kaybedebilirler ve sonuç olarak daha büyük hacimlerde idrara çıkarlar (poliüri) ve bunu telafi etmek için daha fazla su içerler (polidipsi). Vücut homeostazisi için önemli protein ve vitaminlerin büyük oranda kaybı, anormal metabolizmaya ve iştah kaybına katkıda bulunur. Ayrıca gözler, kardiyovasküler sistem ve beyin dokusu dahil olmak üzere bir dizi önemli sistemi etkileyen hipertansiyon durumu ile karşı karşıya kalırlar. KBY olan kedilerin böbrekleri reabsorbsiyon ve sekresyon fonksiyonlarını tam olarak yerine getiremedikleri için kan pH'ları düşerek vücuttaki çeşitli organ sistemlerinin işlevini önemli ölçüde etkileyebilecek bir durum ve bitkinliğe sebep olan asidoza eğilimli hale gelir. KBY ayrıca eritropoietin üretimini baskılayarak kan üretimini azaltır ve yeni eritrositlerin üretilememesi, olgunlaşamaması sebebiyle anemi bulguları ortaya çıkmaya başlar. Dokulara oksijen yeterince taşınamadığı için de oksijen yetersizliğine bağlı olarak dokularda önce mikro (oksidatif hasara bağlı) sonra makro boyutlarda (siyanotik ve anemik tablolar) görülebilecek klinik bulgular izlenebilir (Aytuğ, 2021; Edwards ve Kurtcuoglu, 2022; Elliott ve ark, 2017; J. E. Hall, 2015; Levey ve ark, 2015; Levin ve ark, 2008; National Kidney, 2002; Noyan, 2004; Webster ve ark, 2017).

Çizelge 1.1. İRİS Kronik Böbrek Yetmezliği Evrelemesi (IRIS, 2023)

Seviye	sCr µmol/l mg/dl	SDMA µg/dl	Yorum
1	<140 <1.6	<18	Normal kan kreatinin veya normal veya hafif kan SDMA artışı. Diğer bazı böbrek anormallikleri mevcuttur (örneğin, yalnız kedilerde olmak üzere tanımlanabilir böbrek dışı bir neden olmaksızın yetersiz idrar konsantrasyon yeteneği, anormal böbrek palpasyonu veya böbrek görüntüleme bulguları, böbrek kaynaklı proteinüri, anormal renal biyopsi sonuçları, seri olarak toplanan örneklerde artmış sCr veya SDMA konsantrasyonları). Kalıcı olarak yüksek kan SDMA konsantrasyonu (>14µg/dl), erken KBY'yi teşhis etmek için kullanılabilir.
2	140-250 1.6-2.8	18-25	Normal veya hafif artmış kreatinin, hafif renal azotemi (Aralığın alt ucu, birçok laboratuvar için kreatinin referans aralıkları dahilindedir, ancak bir tarama testi olarak kreatinin konsantrasyonunun duyarsızlığı, kreatinin değerleri üst referans sınırına yakın olan hastaların sıklıkla renal yetmezliğe sahip olduğu anlamına gelir). Hafif artmış SDMA. Klinik belirtiler genellikle hafif veya yoktur.
3	251-440 2.9-5.0	26-38	Orta derecede renal azotemi. Birçok ekstrarenal belirti mevcut olabilir, ancak bunların kapsamı ve şiddeti değişebilir. Eğer belirtiler yoksa, durum erken seviye 3 olarak kabul edilebilirken, birçok veya belirgin sistemik belirtilerin varlığı seviye 3'ün sonları olarak sınıflandırılabilir.
4	>440 >5.0	>38	Sistemik klinik belirtiler ve üremik kriz riskinde artış.

1.3.3. Polikistik Böbrek Hastalığı

Otozomal dominant karakterde olan polikistik böbrek hastalığı Persian ırkı ve Persian melezi kediler arasında yüksek prevalansa sahiptir. Üç yaşından on yaşına kadar şiddetli ve geri dönüşümsüz böbrek hasarı ve KBY ile karakterizedir. PKD1 geninde c.10062c>A mutasyonu tespiti ile genetik olarak tanı konulabilirken, ultrason gibi görüntüleme yöntemleri ile de tanı konulabilmektedir. PKD2, DZIP1L ve PKDH1 genlerinde de meydana gelen çeşitli mutasyonların da hastalığın genetik varyantları arasında etken olabileceği bildirilmektedir. Renal disfonksiyon ve böbreklerde büyüme ile klinik tablo izlenmeye başlar ve progresyonu yavaş olup tüm kedilerde klinik hastalık tablosu görülmeyebilir. Kistlerin gelişim süreci değişkendir ve böbrekler arası farklılıklar olabilir (Helps ve ark, 2007; Schirrer ve ark, 2021; Young ve ark, 2005).

Tanı tamamen ultrosoundografi ile konulur 1mm-1cm kistler 4.haftadan itibaren farkedilebilir erken tanı bu canlıların üretimden çekilmesinde ve kronik böbrek yetmezliği tablosu halini almadan müdahale konusunda çok önemlidir.



Şekil 1.6. Polikistik Böbrek Hastalığı ultrasonografik görüntüsü (Terapi Veteriner Kliniği Arşivi, Adana, 2021)

1.3.4. Glomerülonefritis

Glomerulonefritis genellikle immünolojik glomeruler hasar neticesinde meydana gelmektedir. İmmunolojik fizyopatolojiler, immün kompleks birikimi veya glomerüler bazal membran bileşenlerine karşı antikor oluşumudur. Dolaşımdaki çözülebilir antijen-antikor kompleksleri glomeruler duvarlarında lokalize olabilir veya antijen yanıtına bağlı olarak in situ immun kompleksler glomerular membran ve kapillar duvarlarında şekillenebilir. Morfolojik ve fonksiyonel anormaliteler ile karakterizedir. Hastalığın ilerlemesi sırasında renal tubülleri / intersitisyumu kapsayan sekeonder hastalık meydana gelir. İmmünolojik glomeruler hasara sebep olan enfeksiyöz nedenler arasında; enfeksiyöz canin hepatitis, Feline lösemi virusü, bruselloz, piyometra, septisemi, pankreatit olabilir (Glick ve ark, 1978; Kamiie ve ark, 2011).

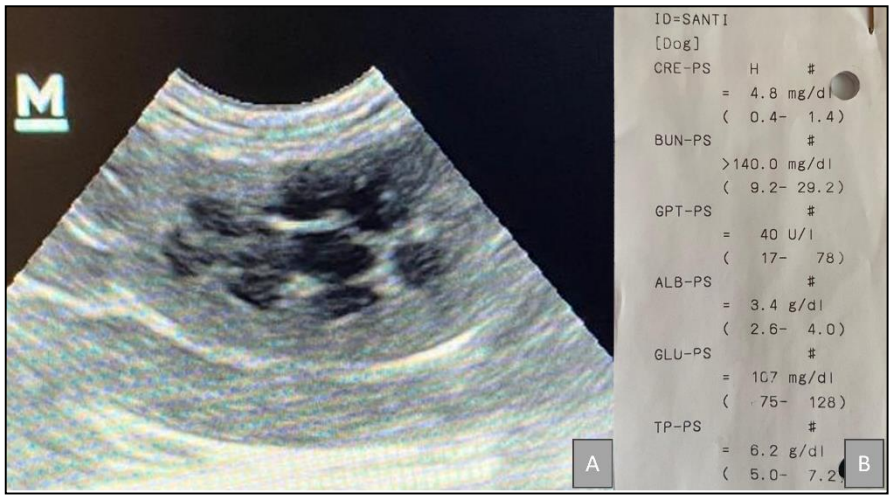

Şekil 1.7. Glomerulonefritis (A) ultrason görüntüsü, kedi (B) serum biyokimya sonuçları, köpek (Terapi Veteriner Kliniği Arşivi, Adana, 2022)

1.3.5. Renal Amiloidozis

Amiloidoz, belirli bir amiloid proteininin çeşitli organ ve dokularda birikmesiyle karakterize edilen protein yanlış katlanma hastalığını ifade eder. Genellikle kedilerde sekonder reaktif amiloidozis görülmektedir, amiloid A proteininin çeşitli dokularda ekstrasellüler birikimiyle karakterize sistemik bir sendrom ortaya çıkmaktadır. Kalıtsal olarak Abyssinian ve Siyam ırkı kedilerde görülür. Böbreklerde amiloid birikimi dominant olmakla birlikte çeşitli dokularda da olur (Boyce ve ark, 1984; Niewold ve ark, 1999; van Rossum ve ark, 2004).

1.3.6. Pyelonefritis

Proksimal üreterlerin ve böbreğin enfeksiyonu olarak tanımlanır. Genellikle bakteriyel kökenli olup, alt üriner sistem obstrüksiyonu / stenozuna veya sistemik enfeksiyonlara bağlı olarak şekillenebilmektedir. Persian, Siyam, Scottish ırkı, yaşlı, dişi, vücut ağırlığı zayıf olan kedilerin hastalığa daha yatkın olabileceği bildirilmekle birlikte ırk spesifitesi çok zayıftır (Bailiff ve ark, 2008; Dorsch ve ark, 2019)



Şekil 1.8. Pyelonefritis'e bağlı hiperekoik ultrason görüntüsü (Terapi Veteriner Kliniği Arşivi, Adana, 2021)

1.4. Kök Hücre

Veteriner hekimliği geçmişten günümüze hastalık ve tedavi çalışmalarında önemli katkılar sağlamıştır. Hücre ve doku kültürü sistemleri hücresel tabanlı tedavilerin öncül araştırmalarıydı, askeri veteriner hekim Ord. Prof. Dr. Süreyya Tahsin AYGÜN (Resim 1.1) bu sistemlerin insan ve hayvan sağlığında tedavi amacıyla kullanılabileceğini dile getiren öncü bilim insanlarındandır. Dr. Aygün 1950-1960 yılları arasında hayvanlarda fetal greft ve kordon kanı greftleri ile birçok farklı hastalığın tedavisinde araştırmalar yapmış ve bunları çeşitli tıp dergilerinde yayınlamıştır.

Dr. Aygün'ün intravenöz (IV) veya intramüsküler (IM) yolla hücre kültürü preparatlarının uygulanarak fonksiyonu bozulan bir organın fonksiyonel yapısını düzeltebildiğine dair deneysel bildirimleri ve kanıtları mevcut olduğu bildirilmektedir. Bu yöntemi "enjeksiyon implantasyonu" olarak isimlendirerek organ transplantasyonunun yerini başarı ile alabileceğini bildirmiştir (Aygün, 1977; Dinçer, 2009, 1982; Şahin ve ark, 2005).



Resim 1.1. Ord.Prof.Dr. Süreyya Tahsin AYGÜN (1895-1991)

Kök hücreler temel olarak kendini uzun süreler yenileyebilen, özelleşmemiş ve birden çok hücreye farklılaşabilme / dönüşebilme (diferansiasyon) potansiyeline sahip klonojenik hücreler olarak tanımlanabilir. Sınırsız yenilenme kapasitesine sahip bu hücreler daha alt tip hücrelere dönüşerek, farklılaşabilme potansiyeli daha kısıtlı olan doku ve organlarda spesifik işler yürütebilen hücre tiplerine dönüşürler (Dominici ve ark, 2006; Schatten ve Sun, 2009; Weissman, 2000).

1.4.1. Kök Hücre Sınıflandırmaları

Kök hücreler temel olarak; (1) embriyonik kök hücreler (EKH) ve (2) embriyonik kökenli olmayan / yetişkin tip kök hücreler olarak iki gruba ayrılır. Yetişkin kök hücreler; endoderm, mezoderm ve ektodermal dokulardan köken alabilirken, EKH blastosistin iç hücre kütlesinden türetilebilir. Ayrıca kök hücreler farklılaşma yeteneklerine göre totipotent, pluripotent ve multipotent olarak sınıflandırılır.

Totipotent Kök Hücre:

Bireyin tamamını, plasenta dahil olmak üzere oluşturabilecek yeteneğe sahip kök hücrelerdir. Gelişimin çok erken dönem esnasında zigot ve 2 hücreli embriyo aşamasına kadar var olan bu yetenekteki hücreler, daha sonra iki soy hatta ayrılır embriyoyu oluşturan embriyonik hücre soyu (iç hücre kütlesi, ICM) ve plasenta dokusunu oluşturan ekstraembriyonik hücre soyu (trofektoderm, TE) (Malik ve Wang, 2022).

Pluripotent Kök Hücre:

Blastosistlerin iç hücre kitlesi totipotent aşamasından çok kısa bir süre sonra (yaklaşık 4 gün) pluripotent hale dönüşür. Totipotent yeteneklerden sadece ekstraembriyonik hücre soyu özelliğini kaybetmiş olup tüm organizmayı oluşturabilecek her üç germ hücre hattına da (endoderrm, ektoderm, mezoderm) farklılaşabilme yeteneğine sahiptir (Zakrzewski ve ark, 2019).

Multipotent Kök Hücre:

Erişkin tip kök hücreler olup, farklılaşabilme yetenekleri sınırlıdır. Kök hücre havuzunda yer alan projenitör hücreler olup fiziksel veya kimyasal sinyallerle her üç germ hücre hattından birine özelleşirler. Daha sonra yine gelen sinyaller vasıtasıyla daha sınırlı yeteneklere sahip oligopotent, unipotent tip hücrelere dönüşürler (Poliwoda ve ark, 2022; Worku, 2021; Zakrzewski ve ark, 2019).

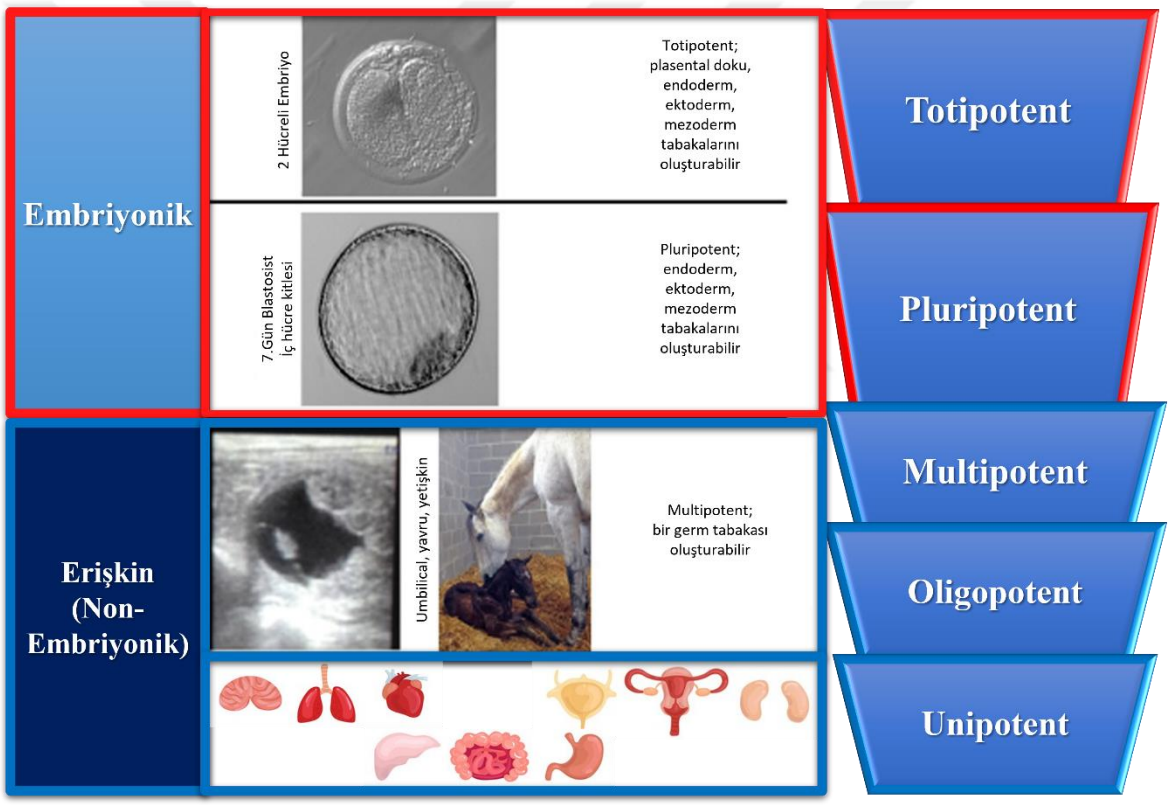

Şekil 1.9. Kök hücre çeşit ve tipleri

1.4.2. Mezenkimal Kök Hücreler

Mezenkimal Kök Hücreler (MKH) kemik iliği stroması içinde yer alan, erişkin tip kök hücrelerdir. Daha çok destek hücresi özelliği taşıyan fibroblast benzeri multipotent hücrelerdir. Uygun koşullarda adipoz, kemik, kıkırdak, kas, tendon, ligament gibi hücrelere farklılaşabilirler. Ayrıca, mezodermal kökenli olmayan endotel ve nöroektoderm de dahil olmak üzere çok çeşitli hücrelere farklılaşabilirler (Chen ve ark, 2017). Kemik iliği, MKH'ler için ana kaynak sayılmaktadır. Kas dokusu, diş pulpası, karaciğer, kordon kanı, kordon stroması, plasenta, amniyon sıvısı, sinoviyal

sıvı, hatta periferik kandan da izole edilebilirler. Özellikle ağır hasar durumlarında, kemik kırıkları, multiorgan yetmezlikleri hallerinde periferik kandan izole edilmektedirler (Lavorato ve ark, 2021). Mezenkimal kök hücrelerin antiinflamatuvar, immunomodülatör ve doku üzerinde rejeneratif yetenekleri bulunduğunu bildirmektedir. Bu özellikleri sebebiyle günümüzde birçok inflamatuvar ve otoimmün hastalığın tedavisinde kullanılmaktadır (Akkoc, 2020).

Uluslararası Hücre ve Gen Terapisi Derneği (ISCT) 'nin tanımına göre MKH kriterleri; (1) plastik yüzeye yapışabilme (adherasyon), (2) spesifik yüzey antijenleri ekspresyonları (CD73, CD90, ve CD105 yüzey antijenlerini taşımalı, CD45, CD34, CD14, CD11b, CD79α, HLA gibi belirteçler taşımamalı), (3) multipotansiyel diferansiasyon (osteoblast, adiposit, kondroblast dönüşebilmeli) yeteneğine sahip olmalıdır (Dominici ve ark, 2006).

Mezenkimal kök hücreler, artık vücudun hemen her dokusundan izole edilebilmektedirler. Kemik iliğinden MKH elde etmek zordur ve invaziv tekniklerin kullanılması gerekir. Literatür çalışmaları, kemik iliğindeki MKH yüzdesinin düşük olduğunu; ayrıca yaşla birlikte sayılarında azalma olduğunu göstermektedir (Suşman ve ark, 2010). Bu durumlar göz önünde bulundurulduğunda, plasenta alternatif bir MKH kaynağı olarak kullanılabilir. Ayrıca plasenta, doğumdan sonra atılan bir doku olması, toplanması sırasında cerrahi yöntemlere ihtiyaç duyulmaması ve etik tartışmalara neden olmaması açısından uygun bir kaynaktır. Plasentanın önemli bir kök ve projenitör hücre rezervi olduğu kaynaklara geçmiştir (Armstrong ve ark, 2005).

Mezenkimal Kök Hücreler ve Kronik Böbrek Yetmezliğinde Kullanımı

Mevcut süreçlere dayanarak, renal papilla veya renal Bowman kapsülü olgun böbreklerde bir kök hücre "nişi" olarak kabul edilmektedir (Chen ve ark, 2017; Huang ve ark, 2021; Oliver ve ark, 2004; Sagrinati ve ark, 2006). Peritoneal hücreler son zamanlarda çalışılan popüler konular arasındadır ve perisitler vaskülatürü destekleyen stromal hücrelerdir. Bununla birlikte, MKH'ler de bir tür perisittir. Böbrekte perisitler ve RF'de stitler arası miyofibroblastlar olarak görev yaparlar. Ayrıca, perisitlerin anjiyogenez, kortikal kan akışı ve renal medullanın düzenlenmesinde önemli bir rol oynadığı bildirilmiştir. Perisitler farklı sinyal yolakları aracılığıyla etkileşime girerler. Akut veya kronik böbrek hasarından sonra perisitlerin aktivasyonu ve kapillerlerden ayrılması, KBH ilerlemesini yönlendirmede anahtar olabilir. Ayrıca, böbrek homeostazı sırasında, yaşlanma döneminde kaybedilen vasküler ve interstisyel hücreleri yenilediği bölgede bir kök hücre popülasyonu olarak hareket ettiği kaydedilmiştir (Kramann ve Humphreys, 2014).

1.4.3. Kök Hücre Nakli

Otolog Kök Hücre Nakli

Otolog nakil, bireyin kendisinden izole edilen kök hücrelerin yine aynı bireye nakli işlemi olup sahada en güvenli ve komplikasyon riski en az görülen nakil türüdür (Barboni ve ark, 2018).

Allojenik Kök Hücre Nakli

Aynı tür bireyler arasında nakil işlemidir. Alıcı ve verici arasında immünolojik uyumsuzluk kök hücre kaynağına göre değişiklik göstermektedir. Hematopoietik kökenli kök hücrelerin allojenik nakillerinde graft versus host hastalığı izlenebilirken, mezenkimal kaynaklı kök hücre nakillerinde literatür veri ve preklinik araştırmalarda graft versus host hastalığına bağlı komplikasyonların oldukça az olduğu bildirilmekte ve translasyonel araştırmalar da olumlu sonuçlar alındığı bildirilmektedir (Li ve ark, 2021; Singh ve McGuirk, 2016).

Ksenojenik Kök Hücresi Nakli

Türlerarası kök hücresi naklidir. İmmunolojik reaksiyon riski en yüksek transplantasyon tekniğidir (Barboni ve ark, 2018).

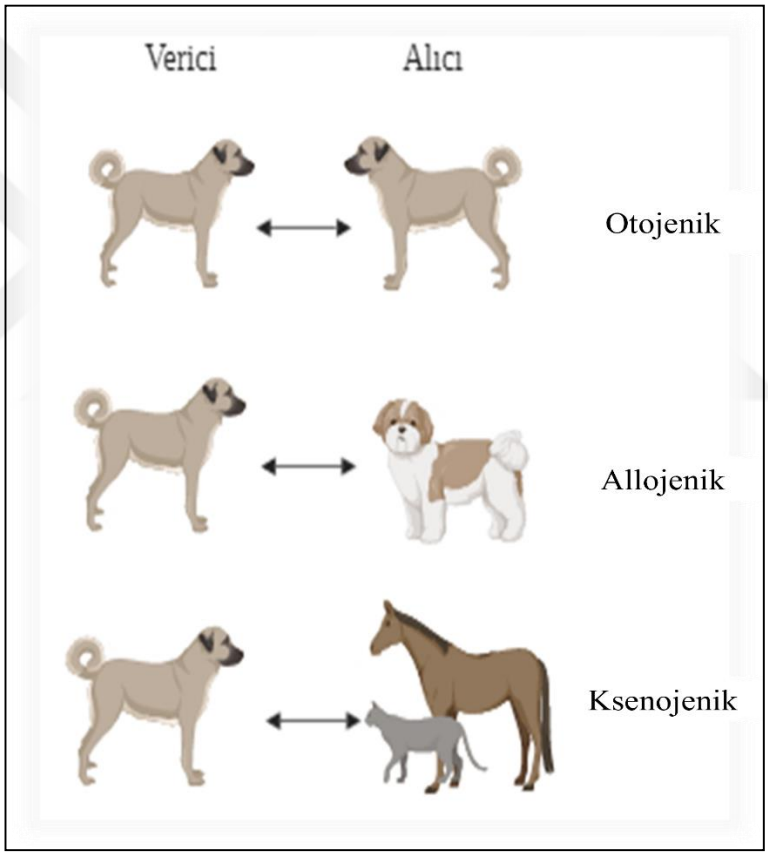

Şekil 1.10. Kök hücre nakil tipleri

2. ÖNCEKİ ÇALIŞMALAR

Kronik böbrek yetmezliği, ülkemizde ve dünyada yaşlı ve özellikle bazı ırk kediler için büyük bir sorun teşkil etmektedir. Conroy ve ark (2019) 353.448 kedide yapmış oldukları vaka kontrol ve kohort çalışmasında, prevalansın %1.2 olduğunu bildirmişlerdir. Irk predispozisyonu olan kediler; Persian (iran) ve melezleri, Abyssinian, Siyam, Ragdoll, Birmanya, Russian Blue ve Maine Coon olarak sıralanabilir (Littman, 2017). Her ne kadar KBY yaşla ilişkili bir hastalık olsa da kedilerde genetik predispozisyonun da etkisiyle her yaşta KBY görülebilmektedir. Genç başlangıçlı KBY'nin temelinde muhtemelen kalıtsal böbrek hastalıkları yatmaktadır. Örneğin, Persian ırkı kedilerin polikistik böbrek hastalığı, böbreklerde fibrozis, renal displazi ve bilateral hidronefrozis kalıtsal kronik böbrek yetmezliği nedenlerindendir. Genel popülasyonda cinsiyete dayalı KBY riski bildirilmemiştir, ancak idiyopatik membranöz glomerülopatinin erkek kedilerde daha sık olduğu ve erkek kısırlaştırılmış kedilerde kısırlaştırılmış dişilere göre daha genç yaşta KBY belirtileri geliştiği bildirilmiştir. Kedilerde KBY gelişimi için potansiyel risk faktörleri olarak; hiperkalsemi, kalp hastalıkları, periodontal hastalıklar, sistit, ürolitiyazis, hipertiroidizm, oskültasyonda saptanan kardiyak anormallikler, diyabet ve bazı bulaşıcı patojenler (ör. leishmaniosis) sayılabilir. Non steroid antiinflamatuvar ilaçlar (NSAİD), aminoglikozidler, sülfonamidler, polimiksin, amfoterisin, aşılar veya teşhis amacıyla kullanılan diğer kemoterapotikler gibi bileşiklerin de böbrek yetmezliklerine zemin hazırladıkları ortaya konmuştur (Finch ve ark, 2016; Polzin, 2005). Ayrıca, bazı diyet formülasyonları, özellikle potasyum oranı azaltılmış veya fosfor oranı arttırılmış yüksek proteinli diyetlerin kedilerdeki KBY gelişimi ile ilişkili olduğu da bildirilmiştir (Boswald ve ark, 2018; C. A. Brown ve ark, 2016). Bununla beraber, yaşlı kedilerde yüksek tuz alımı ile artmış KBY riski arasında hiçbir ilişki saptanmadığı ve diyetle alınan sodyum alımındaki değişikliklerin kedilerde arteriyel kan basıncını etkilemediği gözlenmiştir. Piyarungsri ve Pusoonthornthum (2017) kedilerde KBY risk faktörlerini değerlendirdikleri bir vaka çalışmasında, kuru mama diyetinin potansiyel olarak koruyucu olduğunu bildirilmişlerdir, ancak bu bulgular dünyanın farklı yerlerinde gerçekleştirilen birkaç farklı epidemiyolojik çalışma dışında tekrarlanmadığından sorgulanmaya açıktır. Yapılan son araştırmalar, diyetlere inorganik fosfat formlarının yüksek oranda dahil edilmesinin kedilerde böbrek hasarına yol açabileceğini göstermiştir (Alexander ve ark, 2019; Dobenecker ve ark, 2018). Bu gözlemlere neden olan fosfor homeostazisine bağlı mekanizmaların belirlenmesi için daha fazla çalışmaya ihtiyaç duyulmaktadır.

Günümüzde, KBY tedavisi amacıyla uygulanan konvansiyonel terapilerde; furasemid, azot bağlayıcılar, fosfor tutucular ile çeşitli kolloid ve/veya kristaloid sıvılardan faydalanılmaktadır. Konvansiyonel tedavideki amaç hayvanın yaşam kalitesini artırmak üzerine kurgulanmıştır, bu amaçla renin anjiyotensin aldosteron sisteminin kontrol ve koordinasyonu için vücut asid-baz dengesini düzeltme yönünde sıvı tedaviler, renal yükü azaltmak için diyet düzenlemesi, anemi ve proteinürinin kontrol altına alınması, kusma ile elektrolit kayıplarının engellenmesine yönelik tedavi

stratejileri uygulanmaktadır. Ancak, kullanılan tedavi yöntemleri KBY prognozunda yeterince başarılı sonuçlar verememektedir. Bu nedenle, KBY tedavisinde yenilikçi tedavi yöntemlerine ihtiyaç duyulmaktadır.

Kedilerde mezenkimal kök hücreler ilkkez kemik iliğinden sentezlenmiş ve karakterize edilmiştir, daha sonrasında yağ, fötal sıvı ve amniyotik membrandan izole edilerek çalışmalar yürütülmüştür (Martin ve ark, 2002; Quimby ve Borjesson, 2018). Adipoz kökenli MKH'lar klinik kullanım kolaylığı sebebiyle tercih edilmeye ve uygulanmaya başlanmıştır. MKH'ların rejeneratif tıp ile dikkat çeken en önemli özelliği immünomodülatör etkileri olmuştur. Kedi MKH'ları kültürde fibroblastik morfoloji göstermekte ve CD44 ve CD105 yüzey antijenleri yanısıra CD90 yüzey antijeni de eksprese edebilmektedir. Lökosit antijenleri (CD18 ve CD4) veya Majör histokompatibilite kompleksi (MHC) II antijeni ekspresyonu yapmamaktadır. In vitro şartlar altında kedi MKH'ları lenfosit proliferasyonunu inhibe edebilmekte ve immün hücrelerin fonksiyonlarını modüle eden mediatörler salgılayabilmektedir (Iacono ve ark, 2012; S. G. Park ve ark, 2021; Quimby ve Borjesson, 2018; Webb ve ark, 2012).

Quimby ve ark (2011) kronik böbrek yetmezliği tanısı konmuş kedilerde kemik iliği ve adipoz doku kaynaklı otojen kök hücreleri standart olmayan farklı dozlarda anestezi altındaki kedilere renal korteks bölgesine intrarenal olarak enjekte edip, enjeksiyon öncesi ve sonrası (7. gün, 30. gün ve 60. gün) serum BUN, kreatinin düzeylerinin orta düzeyde bir iyileşme paterni sergilediğini bildirmişlerdir. Aynı ekip adipoz doku kökenli allojenik MKH 'lerin güvenlik ve potansiyel etkinirliğini KBY tanısı konmuş kedilere belirlemek üzere; 2 $x10^6$ ve $4x10^6$ MKH/kg dozlarında tekrarlı olarak 0., 2. ve 4. haftalarda intravenöz yolla infüzyon edildiği 3 ayrı pilot çalışma yürütmüşlerdir. Elde ettikleri bulgulara göre, kedilerde kriyoprezerve adipoz doku kökenli allojenik kök hücrelerin (ADK-MKH) tekrarlı uygulamalarının düşük dozlarda iyi tolere edilebildiğini ve serum kreatinin düzeyleri üzerine orta seviyede düşürücü etkisi olduğunu, yüksek doz kriyoprezerve ADK-MKH 'ların yan etki görülme insidanslarının yüksek olduğunu ve renal fonksiyonlar üzerine de geliştirici etkilerinin orta seviyede olduklarını, bu sebeple klinik komplikasyonlar da göz önünde bulundurularak yüksek doz kriyoprezerve allojenik MKH uygulamasının klinik veya deneysel olarak kabul edilebilir bir tedavi seçeneği olmadığı sonucuna vardıklarını bildirmişlerdir (Quimby ve ark, 2013). KBY olan kedilerde taze allojenik ADK-MKH 'ı 2., 4. ve 6. hafta 2 $x10^6$ MKH/kg dozunda intravenöz yolla uygulamış ve plasebo grubu oluşturarak randomize kontrollü çalışma yapmışlardır. Bu çalışmadan elde ettikleri sonuçlara göre ise, allojenik ADK-MKH 'ların yan etkilerinin gözlenmediği, böbrek fonksiyonlarında da serum BUN ve kreatinin dahil olmak üzere herhangi bir ilerleme kaydedilmediği bilgisini aktarmışlardır (Quimby ve ark, 2016).

Literatür veride de bildirildiği üzere kedilerde kronik böbrek yetmezliği insidansı ve prevalansı artmakta ve gelişen teknoloji ile zayıf kalan konvansiyonel tedavi yöntemlerine ek olarak veya yerine geçecek yeni tedavi stratejileri araştırmaları sürdürülmektedir. Adipoz doku kaynaklı mezenkimal kök hücreler elde edilme, uygulama kolaylığı ve yan etki ile karşılaşma olasılığının

düşük olması sebebiyle klinisyenler arasında gelecek dönemlerde tercih edebilecekleri yeni tedavi protokolleri imkanı sunmaktadır. Bu sebeple literatür veri ışığında, sunulan çalışmada, erişkin tip allojenik MKH'lerin kedilerdeki KBY durumunda BUN, kreatinin ve SDMA düzeyleri ile bazı hematolojik parametreler üzerine etkilerinin ortaya konması amaçlanmıştır.

3. MATERYAL VE METOT

Çalışmamız; Çukurova Üniversitesi Ceyhan Veteriner Fakültesi 19 Mart 2021 tarih ve 02/01 sayılı Araştırma Etik Kurul izni ile yapılmıştır.

3.1. Çalışma Grupları

Çalışmamızın gruplarını, 4-17 yaşlarında steril, erkek, 6 adet sağlıklı kedi ile rutin klinik prosedürlere göre hasta kabulü yapılan ve diğer renal patolojileri elimine edilen IRIS standartlarına göre 3. seviye (Kreatinin: 2,9 – 5,0 mg/dl ; SDMA: 26 – 38 µg/ dl) kronik böbrek yetmezliği tanısı konmuş 12 adet kedi oluşturmuştur. Çalışma grupları Tablo 3.1'de sunulmuştur.

Çizelge 3.1. Çalışma Grupları

Grup	Kısaltma	N
Kontrol	K	6
Konvansiyonel Tedavi	T	6
T + Mezenkimal Kök Hücre	T+M	6

3.2. Tedavi Prosedürleri

3.2.1. Konvansiyonel Tedavi Protokolü

Kronik böbrek yetmezliği tanısı konmuş çalışmamış gruplarını oluşturan kedilere rutin uygulama olan ve hastanın vücut ağırlığı baz alınarak genel asit-baz dengesi ihtiyacına yönelik izotonik NaCl, laktatlı ringer, %5'lik dekstroz çözeltileri ve furosemid yanısıra **Hata! Başvuru kaynağı bulunamadı.** 'de sunulan tedavi protokolü uygulanmıştır.

Çizelge 3.2. Konvansiyonel tedavi protokolü

Etken Madde	**Kullanım Dozu**	**Preparat**	**Kullanım Şekli**
Furasemid	2mg/kg	Diuril	IV
Enrofloksasin	5mg/kg	Baytril	SC
İzotonik NaCl	45ml/kg	Polifleks	IV
Laktatlı Ringer	30ml/kg	Polifleks	IV
Telmisartan	1mg/kg	Semintra	Oral
Kalsiyum karbonat D3 vitamin Kitosan	½ kapsul/kedi	Renal Vet Kapsul	Oral

3.2.2. Mezenkimal Kök Hücre Tedavi Protokolü

Konvansiyonel tedavi ile allojenik erişkin tip MKH grubunda; MarStem Cell Pro (Marmara Üniversitesi Teknopark) tarafından allojenik olarak hazırlanmış Cell Pro Plus Mezenkimal Kök Hücreler yavaş infüzyon IV yolla $1x10^6$ MKH/kg, 7 gün arayla 2 doz olarak uygulanmıştır.

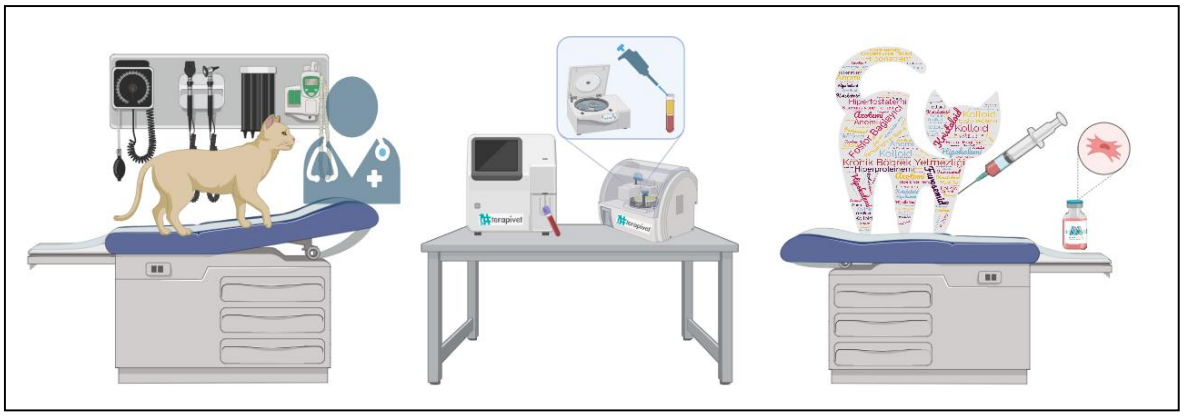

Şekil 3.1 Tanı ve tedavi prosedürleri

3.3. Kedi adipoz dokusundan MKH izolasyonu

MarStem Laboratuvarında %1 antibiyotikli PBS içerisinde getirilen kedi kaynaklı adipoz dokuları PBS ile tamamen temizlendikten sonra küçük parçalara ayrılmıştır. Düşük glikozlu DMEM çözeltisi içinde kollajenaz tip I 37°C de inkübatörde 10 dk boyunca enzim aktifleştirilmiş ve adipoz doku parçaları inkübatörde enzimatik yıkım için tutulmuştur. 45 dk sonunda adipoz dokularının bulunduğu çözelti düşük glikozlu DMEM ile kollejenaz tip I aktivitesi durdurulup ve filtreden geçirilerek yeni bir falkona aktarılmıştır. Hücre süspansiyonu 1500 rpm' de 5 dk santrifüjlenmiş, kalan hücre pelleti 5 ml Düşük glikozlu DMEM çözeltisi + %10 FBS (Fetal Bovine Serum) + %1 Penisilin-streptomisin ile süspanse edilmiştir. Süspansiyon T25 kültür kabına aktarılarak ve 37 °C de %5 CO2 li inkübatörde 3 gün boyunca kültür solüsyonu değişmeden kültüre edilmiştir. 3 gün sonunda tabana yapışmayan hücreleri atmak için kültür solüsyonu çekilip atılmış, tekrar 5 ml aynı içerikli kültür solüsyonu T25 kültür kabına eklenmiştir, solüsyon her 2 günde bir değiştirilerek kültüre devam edilmiştir. Kültür flaskında %70-80 konfluense durumunda olan hücreler pasaj işlemine alınmıştır.

3.4. Adipoz dokusu kaynaklı MKH karakterizasyonu

Analizler, her alt-kültür işlemi sonrasında ve akım sitometri cihazı kullanılarak gerçekleştirilmiştir. Hücreler kaldırıldıktan sonra, hücre sayımı yapılmış ve yaklaşık olarak $1x10^6$ hücre PBS içinde homojenize edilip, belirlenen hücre yüzey işaretleyicilerine özel fluoresan izotiyosiyonat (FITC) ve fikoeritrin (PE) konjuge monoklonal antikorlar ve uygun izotip kontrollerinden 10 µl eklenerek 15 dk. inkübe edilmiştir ve akım sitometri cihazında okutularak analizi yapılmıştır. Akım sitometri cihazında adipoz dokusundan elde edilen hücreler mezenkimal kök hücre yüzey belirteçleri ile boyanmıştır. Bunlar: pozitif belirteç olarak CD29 APC, CD105 PE, CD90 PE ve CD73, negatif belirteç olarak CD14 PE, CD34 FITC, CD45 APC ve HLA-DR ile işaretlenmiştir.

3.5. Adipoz dokusu kaynaklı MKH farklılaşma çalışmaları (Osteojenik / Kondrojenik Adipojenik)

T75 flask içerisinde yüzey alanını %80 ve üzerinde kaplamış olan hücreler önce üzerindeki besiyeri uzaklaştırılarak DBPS ile flask tabanı yıkanmıştır. DPBS'in tamamı yüzeyden uzaklaştırılarak T75 flask içerisinde hücreler trypsin EDTA (%0,25) ile 4 dk. 37°C de bekletilecektir. İnkübasyon süresinin sonunda DMEM ile trypsin inaktif hale getirilecek ve T75 flask içindeki hücreler DMEM ile birlikte pipetle çekilip ve 15 ml'lik falkona toplanmıştır.

1500 rpm / 5 dk santrifüjlenecek ve ardından süpernatant atılarak hücre pelletin üzerine DMEM eklenip, pipetaj yapılmıştır. Santrifüj işlemi tekrarlanıp süpernatant atılarak Trypan blue ile thoma lamında hücre sayımı yapılmıştır. 6' lı kuyucuklu plate'in her bir kuyusuna cover slip üzerine 100.000 hücre aktarılmıştır. 37°C de %5 CO_2 inkübatörde %80-90 konflent olana kadar inkübe edilmiş ve konfluent hücrelerin üzerinden besiyeri çekilip atılmıştır. Hücrelerin üzerine DPBS eklenerek yıkanmıştır. Hücreler 4 farklı kültür kuyusunda ayrılarak ve aşağıda belirtildiği gibi farklılaşma için değerlendirilmiştir;

Bir kuyuya 2 ml Osteojenik Farklılaşma Besiyeri eklenmiştir. 37°C de %5 CO_2 inkübatörde inkübe edilerek 3 günde bir besiyeri değiştirilmiş, 21-28 gün boyunca inkübasyona devam edilmiştir. 21-28 gün sonunda osteoblast hücrelerin oluşumu Alizarin Red boyama protokolü uygulanarak gözlemlenmiştir.

Bir kuyuya 2 ml Kondrojenik Farklılaşma Besiyeri eklenmiştir. 37°C de %5 CO_2 inkübatörde inkübe edilerek 3 günde bir besiyeri değiştirilmiş, 21-28 gün boyunca inkübasyona devam edilmiştir. 21-28 gün sonunda kondrosit hücrelerin oluşumu Alcian Blue boyama protokolü uygulanarak gözlemlenmiştir.

Bir kuyuya 2 ml Adipojenik Farklılaşma Besiyeri eklenmiştir. 37°C de %5 CO_2 inkübatörde inkübe edilerek 3 günde bir besiyeri değiştirilmiş, 21-28 gün boyunca inkübasyona devam edilmiştir. 21-28 gün sonunda adiposit hücrelerin oluşumu ve adipoz damlaları Oil Red boyama protokolü uygulanarak gözlemlenmiştir.

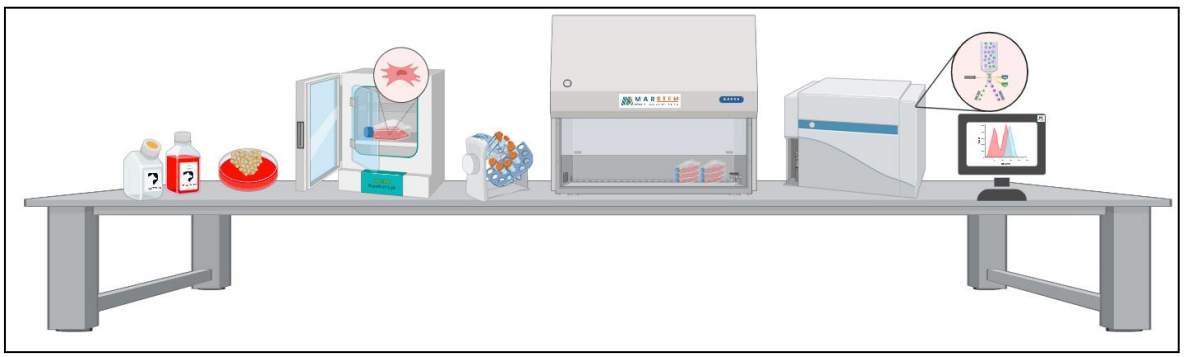

Şekil 3.2 Adipoz kökenli MKH hazırlanış ve karakterizasyonu



Resim 3.1 KBY hastası kediler



Resim 3.2. ADK-MKH 'lar soğuk zincirde kliniğe ulaştırıldı (A, B) ve IV yolla infüzyonu sağlandı (C,D)

3.6. Labaratuvar Analizleri

Kronik böbrek yetmezliği tanısı konmuş hasta kedilerin tedavi öncesi ve tedavi sonrası 7. günde, 22G enjektör aracılığıyla vena saphena'dan K3EDTA'lı ve serum tüplerine kan alınmıştır. Serum tüplerine alınan kan 10000g de 10 dk santrifüj edildikten sonra elde edilen serumdan Skyla

vb1 veteriner klinik biyokimya analiz cihazı (Skyla Corporation, Taiwan) ile BUN, CREA renal panel değerlendirilmiş ve IDEXX Catalyst One cihazı ile SDMA düzeyleri belirlenmiştir. Exigo veteriner hematoloji analiz cihazı (Boule Medical, AB) ile K3EDTA'lı tüpe alınan kan örneklerinden hemogram değerleri elde edilmiştir.

3.7. İstatistiki Analiz

İstatistiki analizler ve grafik çizimleri için SPSS (IBM inc., version 19) ile GraphPad Prism 5.0 (GraphPad software) programları kullanıldı. Hematoloji, biyokimya verileri gruplararasındaki ve grupiçi farklılıkları belirlemek için varyans analizi (ANOVA) ve Tukey çoklu karşılaştırma testi (Post-hoc) uygulandı. İstatistiksel anlamlılık $p < 0.05$ olarak kabul edildi.

4. BULGULAR VE TARTIŞMA

4.1. Hematolojik ve Biyokimyasal Bulgular

Sunulan çalışmada elde edilen hematolojik ve biyokimyasal bulgular Çizelge 4.2 ve Çizelge 4.3 'de sunulmuştur. Buna göre, KBY tanısı konmuş kedilerin eritrosit sayılarında önemli düzeyde düşüş bulunmaktadır. Kontrol grubunda tedavi başlangıç günlerinde ortalama $8,18 \pm 0,6$ x10^{12}/L iken T ve T+M gruplarında bu oranlar sırasıyla $5,67 \pm 0,37$ ve $6,08 \pm 0,43$ x10^{12}/L ($p<0,001$) olarak izlenmektedir. Renal hastalıkların ortak bir sorunu olan anemi morbidite ve mortalitede etkin bir nedendir. KBY olan kedilerde normositik normokromik nonrejeneratif anemi, sentezi böbrekler tarafından yapılan ve kan yapımı ile katımında önemli rol oynayan eritropoietin üretiminde meydana gelen azalmalar neticesinde ortaya çıkmaktadır (78,79). Bu açıdan hasta hayvanların değerleri literatür veri ile uyum içerisindedir. Tedavi protokollerinin uygulanması ile korele olarak eritrosit sayıları artış göstermektedir ($p<0.001$). Bu artış T+KMH grubunda dikkat çekmektedir. Eritrosit sayıları T grubunda $5,67 \pm 0,37$ x10^{12}/L ve T+M grubunda $6,08 \pm 0,43$ x10^{12}/L iken uygulama sonunda sırasıyla $5,7 \pm 0,45$ x10^{12}/L ve $6,89 \pm 0,29$ x10^{12}/L düzeylerindedir. Her iki parametrede fizyolojik sınırlar içerisinde kalmış olmasına rağmen, K grubuna kıyasla T grubunun eritrosit sayıları tedavi sonunda da önemli düzeyde alt seviyelerde seyretmektedir ($p<0.001$). Ancak, T+M grubunda hem grupiçi ($p>0,05$) hem de gruplararası ($p>0,001$) artış meydana gelmektedir. Mezenkimal kök hücrelerin anemi tedavisinde kullanımı için birçok klinik araştırma yürütülmektedir (80). Multipotent projenitör hücreler olmaları sebebiyle bu etkilerini, hematopoietik nişin organizasyon ve fonksiyonunu destekleyerek yapabildikleri gibi eritropoietin üretimini de destekleyerek gösterebilmektedir (81,82). Liu ve ark. (82) akut böbrek hasarı (AKİ) mikroçevresinde kemik iliği kaynaklı MKH'ın etkilerini değerlendirdikleri in vitro çalışmalarında farklı dozaj rejimlerindeki EPO'nun AKİ mikroçevresinde MKH proliferasyonuna destek olduğunu bildirmişlerdir. Dolayısıyla, sunulan çalışmadan da EPO düzeylerinin bilinmemesi bir eksiklik olsa da literatür veriye dayalı olarak azalan EPO seviyeleri karşısında intravenöz yolla verilen MKH'ın çift taraflı destekleyici etkisine bağlı olarak eritrosit sayılarında artış meydana gelmiş olabileceği kanısına varılabilir. Ancak, bu yorumun aydınlatılması için detaylı moleküler analizlerin yapılması elzemdir.

KBY'nin fizyopatolojik mekanizması içerisinde inflamatuvar süreçler etkin rol oynamaktadır. KBY durumunda hem doğal hem de edinsel immün sistem aktive olmaktadır. Lökosit ve nötrofil düzeyleri hastalığın progresyonu hakkında genel bilgi vermektedir. Bu sebeple, klinikte lökosit ve nötrofil dalgalanmalarını değerlendirmek önem arz etmektedir. Fakat, bu durumun fizyolojik mi yoksa patolojik mi olduğunu ayırt etmek gerekmektedir. Sunulan çalışmada, KBY 'ne sahip hasta hayvanlarda lökosit ve nötrofil oranları fizyolojik sınırlar içerisinde yer almış ve gruplararası istatistiki fark oluşmamıştır ($p>0.05$). Ancak, T+M grubundaki hayvanlarda 0.gün lökositer ve nötrofiler deplesyon dikkat çekicidir. Nötrofil fonksiyonu KBY 'nin derecesine göre farklılık gösterebilmektedir (Carrara ve ark, 2022; Heinzelmann ve ark, 1999). Lökosit ve nötrofil

sayıları MKH uygulamalarını takiben artış eğilimi göstermekte ve 2. uygulama sonrası 24. saatte yapılan analizde K ve T grubu ile eşit sayılara ulaştığı izlenmektedir (Çizelge 4.1). Bu durum iki şekilde yorumlanabilir; (1) hayvanlarda klinik şartlarına bağlı olarak gelişen stres (glukokortikoid-uyarımlı) lökogram sebebiyle lökosit ve nötrofil dalgalanmaları izlenebilir (Baylis ve ark, 1990; Comazzi, 2022; Harvey, 2012), (2) MKH' ler immün yanıtı modüle edebilmektedir (Ceccarelli ve ark, 2020; Joel ve ark, 2019; Song ve ark, 2020). Beyaz adipoz dokunun metabolik fonksiyonlar üzerindeki etkileri halen araştırma konusudur. Y. S. Park ve ark (2012) adipoz doku kaynaklı MKH 'nın nötrofillerin apoptozisini önleyerek hayatta kalım oranlarını 72 saate kadar uzattığını bildirmişlerdir. Zhou ve ark (2017) irradyasyon, kemoterapi sonucunda deplese olan endotelyal hücreler ve leptin reseptörü pozitif stromal hücrelerin yerine adipositlerin artış gösterdiğini ve kemik iliği adipositlerinin hematopoietik rejenerasyonunu sağlayan kök hücre faktörü (KHF) ürettiklerini keşfetmişler, adipogenezin sitopeni durumunda acil yanıt oluşturduğunu, bu bulgunun hematopoietik rejenerasyonun adipositler tarafından sağlanabildiğini gösterdiğini bildirmişlerdir. Zhang ve ark (2019) kemik iliği adipoz kaynaklı kök hücrelerin hematopoiezisin metabolik regülasyonunu ortaya koydukları çalışmalarında, kemik iliği adipoz doku da KHF'nin eksikliğinde hematopoietik kök ve projenitör hücrelerde de azalma meydana geldiğini, adiposit KHF yoksunu farelerde makrositer anemi ile dolaşımdaki nötrofil, monosit ve lenfosit sayılarının da azaldığını bildirmişlerdir. Tüm bu veriler ışığında, sunulan çalışmada meydana gelen hematolojik değişimler ve kök hücre tedavisi ile alınan yanıtlar açıklanmaya değer birçok soru ortaya çıkarsa da mekanizma olarak KBY 'ye bağlı izlenen anemide ve T grubuna kıyasla T+M grubundaki daha tutarlı lökosit ve nötrofil bulguları intravenöz kök hücre uygulamasının hem immunomodülasyon mekanizmaları ile uyumlu olduğunu hem de kemik iliği üzerine etki göstererek hematopoiezisi adaptasyonel olarak uyardığına yorumlanabilir.

KBY durumunda üremik durum doğal fizyopatolojik süreç olarak şekillenmekte ve klinik olarak BUN ve kreatinin değerlerinde artış görülmektedir (Nigam ve Bush, 2019). Sunulan çalışmada, K (BUN: 26,08±0,83 ; 26.13±0,79 ; Kreatinin: 0,83±0,05 ; 0,83±0,05) grubuna göre T (BUN: 87,33±3,12 ; Kreatinin: 4±0,29) ve T+M (BUN: 62,78±10,25 ; Kreatinin: 4,33±0,46) gruplarında izlenen BUN ve kreatinin değerlerindeki önemli artışlar ($p<0.0001$) KBY 'nin klinik bulguları ile uyum içerisindedir. Quimby ve ark (2011) İRİS standartlarına göre kronik böbrek yetmezliği tanısı konmuş kedilerde yürüttükleri pilot çalışmalarında kemik iliği ve adipoz doku kaynaklı otojen kök hücreleri standart olmayan farklı dozlarda anestezi altındaki kedilere renal korteks bölgesine intrarenal olarak enjekte edip, enjeksiyon öncesi ve sonrası (7. gün, 30. gün ve 60. gün) serum BUN, kreatinin düzeylerinin orta düzeyde bir iyileşme paterni sergilediğini bildirmişlerdir. Daha sonra, aynı ekip adipoz doku kökenli allojenik MKH 'lerin güvenlik ve potansiyel etkinirliğini KBY tanısı konmuş kedilere belirlemek üzere; 2 $x10^6$ ve $4x10^6$ MKH/kg dozlarında tekrarlı olarak 0., 2. ve 4. haftalarda intravenöz yolla infüzyon edildiği 3 ayrı pilot çalışma yürütmüşlerdir. Elde ettikleri bulgulara göre, kedilerde kriyoprezerve adipoz doku kökenli allojenik

kök hücrelerin (ADK-MKH) tekrarlı uygulamalarının düşük dozlarda iyi tolere edilebildiğini ve serum kreatinin düzeyleri üzerine orta seviyede düşürücü etkisi olduğunu, yüksek doz kriyoprezerve ADK-MKH 'ların yan etki görülme insidanslarının yüksek olduğunu ve renal fonksiyonlar üzerine de geliştirici etkilerinin orta seviyede olduklarını, bu sebeple klinik komplikasyonlar da göz önünde bulundurularak yüksek doz kriyoprezerve allojenik MKH uygulamasının klinik veya deneysel olarak kabul edilebilir bir tedavi seçeneği olmadığı sonucuna vardıklarını bildirmişlerdir (Quimby ve ark, 2013). Yine aynı ekip, KBY olan kedilerde taze allojenik ADK-MKH 'ı 2., 4. ve 6. hafta 2 $x10^6$ MKH/kg dozunda intravenöz yolla uygulamış ve plasebo grubu oluşturarak randomize kontrollü çalışma yapmışlardır. Bu çalışmadan elde ettikleri sonuçlara göre ise, allojenik ADK-MKH 'ların yan etkilerinin gözlenmediği, böbrek fonksiyonlarında da serum BUN ve kreatinin dahil olmak üzere herhangi bir ilerleme kaydedilmediği bilgisini aktarmışlardır (Quimby ve ark, 2016). Sunulan çalışmada, $1x10^6$ MKH/kg 14 gün ara ile 2 tekrarlı olarak uygulanarak, uygulama öncesi ve sonrası 4 defa olmak üzere kan toplanarak hematolojik ve biyokimyasal analizler gerçekleştirilmiştir. T+M grubunda diğer gruplara kıyasla BUN ve kreatinin düzeylerinde önemli ölçüde iyileşme gözlenmiştir ($p<0.001$). Buna ilaveten, T+M grubunun farklı örnekleme zamanlarında da serum BUN değerinde azalma eğilimi dikkat çekerken, kreatinin düzeylerinde önemli azalmalar ($p<0.05$) meydana gelmiştir. Bu bağlamda elde edilen bulguların, literatür veride de vurgulanan BUN ve kreatinin düzeylerinde orta seviyede azalmalar ifadeleri ile uyum içerisinde olduğu görülmüştür.

Her ne kadar tüm hücrelerde arjinin N-metilasyon derivatı olarak yer alsa da enzimatik olarak degrede olmadan renal yolla eliminasyonu gerçekleştiği için renal klirensi çok yüksek (≥90%) olan SDMA, KBY 'de azalan GFR 'nın değerlendirilmesinde ve tanıda en önemli erken dönem biyobelirteçlerden biri olarak klinikteki yerini almıştır (Bedford ve Richard, 2005; El-Khoury ve ark, 2016; J. A. Hall ve ark, 2014; Kakimoto ve Akazawa, 1970). Bu sebeple, sunulan çalışmada IRIS standartları doğrultusunda belirlenen BUN, kreatinin ve SDMA değerleri göz önünde bulundurularak kedilere KBY tanısı konarak sınıflandırmaları gerçekleştirilmiş ve hastalığın prognozu izlenmiştir. Nitekim, serum SDMA konsantrasyonu K grubunda 11,5±0,56 µg/dl iken, 0. gün T ve T+M gruplarında 34,17±3 ve 35,67±3,36 µg/dl olarak belirlenmiştir ($p<0,0001$). Gerek konvansiyonel tedavi (T) gerekse MKH (T+M) uygulamaları serum SDMA konsantrasyonlarına olumlu katkıda bulunmuştur. T grubunda 2. uygulama öncesi (14. gün) ve 2. uygulama sonrası (24. saat) ile T+M grubunda 1. uygulama sonrası (24. saat) ile 2. uygulama sonrası (24. saat) SDMA düzeyleri anlamlı ölçüde farklılık göstermiştir ($p<0.05$). Bu açıdan sunulan veriler, literatür ile uyum içerisindedir. SDMA, KBY 'de inflamatuvar yanıtı uyarmakta, monositlerde intraselüler IL-6 ve TNFα ekspresyonunu ile NF-κB aktivasyonunu artırmaktadır (Schepers ve ark, 2011). MKH 'lerin halihazırda immunmodülasyon yetenekleri bulunmaktadır, bu özelliklerini inflamatuvar süreçlerde rol oynayan COX2 / prostaglandin E2α (PGE2α) yolağı üzerinden gösterebilmektedir (Manferdini ve ark, 2013). ADK-MKH 'lerin antiinflamatuvar etkilerinin arasında IL-6 ve TNFα immunosupresyonu da bulunmaktadır. Dolayısıyla, T+M grubundaki SDMA düzeyindeki anlamlı

azalışların intravenöz ADK-MKH uygulamasına bağlı olarak meydana gelen immunomodülasyon, supresyon ve aktivasyon yolakları üzerinden etki gösterdiği kanaatindeyiz.

Çizelge 4.1. Hematolojik ve Biyokimyasal Sonuçlar (n=6, $\bar{x}$±SEM, $p<0,05$)

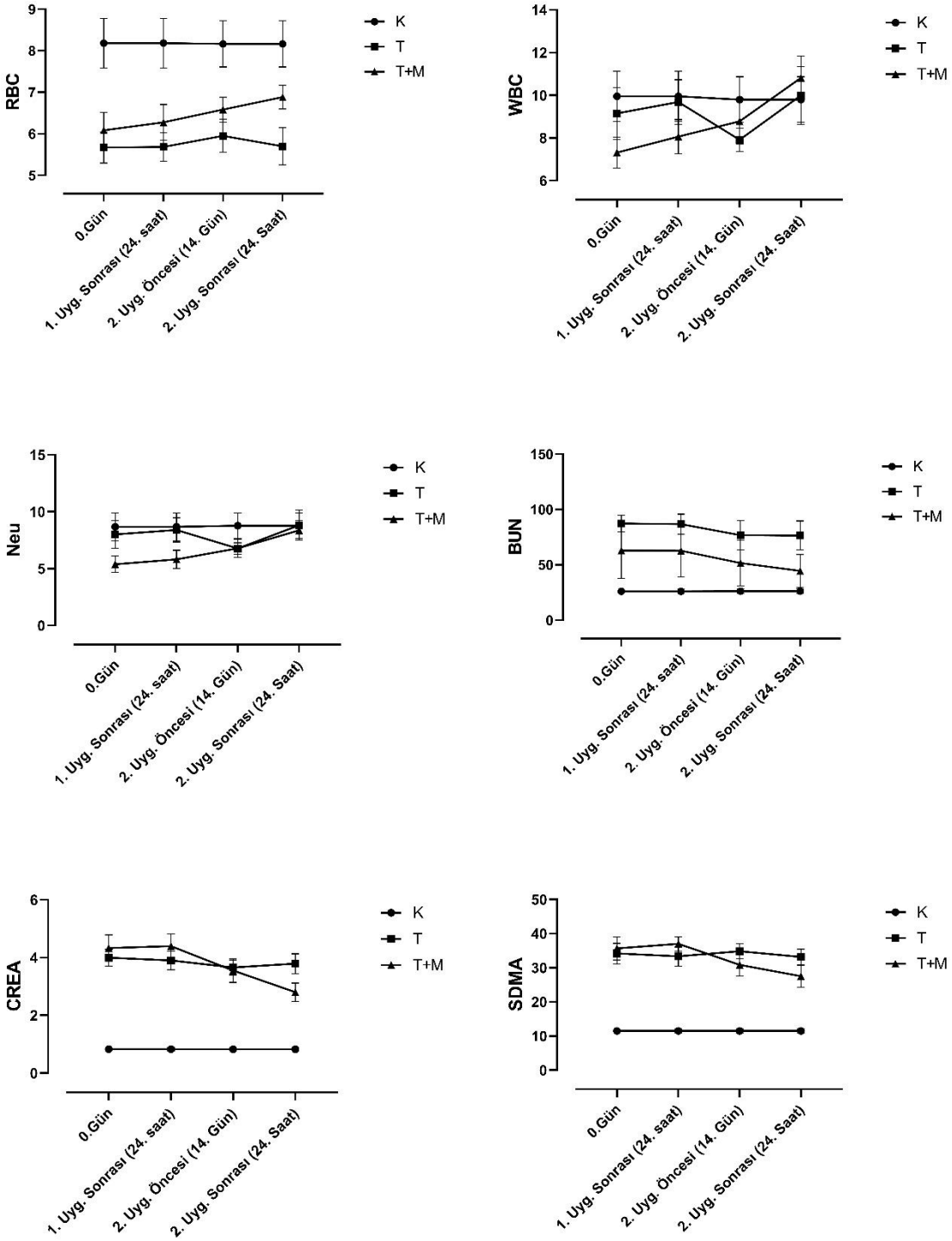

Çizelge 4.2.Hematolojik Parametreler (n=6, x̄±SEM, p<0,05)

Parametre	**Eritrosit (5-11 x10^{12}/L)**			**Lökosit (5.5–19.5 x10^{9}/L)**			**Nötrofil (2.8-13 x10^{9}/L)**		
Grup	K	T	T+M	K	T	T+M	K	T	T+M
0.Gün	8,18 ± 0,6^{a}	5,67 ± 0,37 ^{c}	6,08 ± 0,43 $^{b, B}$	9,95 ± 1,17	9,15 ± 1,21	7,32 ± 0,72	8,67 ± 1,21	8 ± 1,23	5,38 ± 0,71
1.Uyg.Sonrası (24. saat)		5,69 ± 0,34^{b}	6,28 ± 0,43 ^{b,A}		9,68 ± 1,05	8,07 ± 0,8		8,4 ± 1,07	5,82 ± 0,8
2.Uyg.Öncesi (14. Gün)	8,17 ± 0,56^{a}	5,95 ± 0,39^{b}	6,59 ± 0,3^{b}	9,8 ± 1,07	7,92 ± 0,54	8,78 ± 1,07	8,77 ± 1,11	6,77 ± 0,51	6,78 ± 0,81
2.Uyg.Sonrası (24. Saat)		5,7 ± 0,45^{b}	6,89 ± 0,29^{ab,A}		9,99 ± 1,36	10,82 ± 1,02		8,82 ± 1,32	8,37 ± 0,87

* Aynı satırdaki farklı harfler (a,b,c) aynı uygulama günündeki gruplararası farklılıkları göstermektedir.

** Aynı sütundaki farklı harfler (A,B,C,D) farklı uygulama zamanlarının grupiçi farklılıklarını göstermektedir.

Çizelge 4.3. Biyokimyasal Parametreler (n=6, x̄±SEM, p<0,05)

Parametre	**BUN**			**Kreatinin**			**SDMA**		
Grup	K	T	T+M	K	T	T+M	K	T	T+M
0.Gün	$26,08 \pm 0,83^{c}$	$87,33 \pm 3,12^{a}$	$62,78 \pm 10,25^{b}$	$0,83 \pm 0,05^{b}$	$4 \pm 0,29^{a}$	$4,33 \pm 0,46^{a,A}$	$11,5 \pm 0,56^{b}$	$34,17 \pm 3^{a,AB}$	$35,67 \pm 3,36^{a,AB}$
1.Uyg.Sonrası (24. saat)		$86,68 \pm 3,7^{a}$	$62,72 \pm 9,7^{b}$		$3,9 \pm 0,32^{a}$	$4,4 \pm 0,42^{a,AB}$		$33,33 \pm 2,82^{a,AB}$	$37 \pm 2,1^{a,A}$
2.Uyg.Öncesi (14. Gün)	$26,13 \pm 0,79^{c}$	$76,75 \pm 5,46^{a}$	$51,53 \pm 8,42^{b}$	$0,83 \pm 0,05^{b}$	$3,66 \pm 0,26^{a}$	$3,55 \pm 0,41^{a,AB}$	$11,5 \pm 0,56^{b}$	$34,83 \pm 2,21^{a,A}$	$30,83 \pm 3,26^{a,AB}$
2.Uyg.Sonrası (24. Saat)		$76,5 \pm 5,37^{a}$	$44,45 \pm 6,04^{c}$		$3,79 \pm 0,34^{a}$	$2,8 \pm 0,32^{a,C}$		$33,17 \pm 2,29^{a,B}$	$27,5 \pm 3,23^{a,B}$

* Aynı satırdaki farklı harfler (a,b,c) aynı uygulama günündeki gruplararası farklılıkları göstermektedir.

** Aynı sütundaki farklı harfler (A,B,C,D) farklı uygulama zamanlarının grupiçi farklılıklarını göstermektedir.

5. SONUÇLAR VE ÖNERİLER

Ord. Prof. Dr. Süreyya Tahsin Aygün'den günümüze kök hücrelerin klinik kullanımı üzerine yapılan araştırmalar ve standardizasyon çalışmaları her geçen gün yaygınlaşmaktadır. Sunulan çalışmada, KBY olan kedilerde konvansiyonel intravenöz ADK-MKH uygulamasının bazı hematolojik ve biyokimyasal parametreler üzerine etkileri değerlendirilmiştir. Elde edilen bulgular çerçevesinde, KBY hastası olan kedilerde süregelen standart tedavi yanı sıra ADK-MKH kullanımının hastalığın prognozuna ve hastanın yaşam kalitesine önemli ölçüde pozitif katkıda bulunduğu kanaatindeyiz. Sunulan tez çalışması kapsamında edindiğimiz tecrübelere dayalı olarak önerilerimiz şunlardır;

1. Klinisyenlerin kök hücre kavramı konusunda bilgi ve tecrübeleri artırılmalıdır.
2. KBY durumunda standart tedaviye ek olarak kök hücre kullanımı yapılması planlanıyor ise; hastanın KBY skorlaması diagnostik araçların da (ultrason, röntgen vb.) yardımı ile İRİS standartlarına göre yapılmalıdır.
3. İRİS skorlamasına göre hasta 1-2 düzeyinde ise MKH uygulamasının ultrason kılavuzu eşliğinde intrarenal olarak uygulanmasının başarı şansını artırabileceği kanaatindeyiz.

KAYNAKLAR

Ad-hoc working group of, E., Fliser, D., Laville, M., Covic, A., Fouque, D., Vanholder, R., ve ark. (2012). A European Renal Best Practice (ERBP) position statement on the Kidney Disease Improving Global Outcomes (KDIGO) clinical practice guidelines on acute kidney injury: part 1: definitions, conservative management and contrast-induced nephropathy. Nephrol Dial Transplant, 27(12), 4263-4272. doi:10.1093/ndt/gfs375

Akkoc, T. (2020). Mesenchymal Stem Cells in Asthma. Adv Exp Med Biol, 1247, 101-108. doi:10.1007/5584_2019_460

Alexander, J., Stockman, J., Atwal, J., Butterwick, R., Colyer, A., Elliott, D., ve ark. (2019). Effects of the long-term feeding of diets enriched with inorganic phosphorus on the adult feline kidney and phosphorus metabolism. Br J Nutr, 121(3), 249-269. doi:10.1017/S0007114518002751

Anonim. (2023). Kidney and nephron. In (Vol. 2044x1890): National Institute of Diabetes and Digestive and Kidney Diseases, National Institutes of Health.

Armstrong, L., Saretzki, G., Peters, H., Wappler, I., Evans, J., Hole, N., ve ark. (2005). Overexpression of telomerase confers growth advantage, stress resistance, and enhanced differentiation of ESCs toward the hematopoietic lineage. Stem Cells, 23(4), 516-529. doi:10.1634/stemcells.2004-0269

Aygün, S. T. (1977). Die Human-Zellkultur-Therapie. Neue erfolgreiche Möglichkeiten zur Therapie des Mongolismus und anderer Krankheiten. İstanbul-Lausanne: Pully-Lausanne, Riant Parc.

Aytuğ, N. (2021). Köpek ve Kedilerin İç Hastalıkları Klinik El Kitabı (5. Baskı ed.). Malatya: Medipres Yayıncılık.

Bailiff, N. L., Westropp, J. L., Nelson, R. W., Sykes, J. E., Owens, S. D., ve Kass, P. H. (2008). Evaluation of urine specific gravity and urine sediment as risk factors for urinary tract infections in cats. Vet Clin Pathol, 37(3), 317-322. doi:10.1111/j.1939-165X.2008.00065.x

Barboni, B., Russo, V., Berardinelli, P., Mauro, A., Valbonetti, L., Sanyal, H., ve ark. (2018). Placental Stem Cells from Domestic Animals: Translational Potential and Clinical Relevance. Cell Transplant, 27(1), 93-116. doi:10.1177/0963689717724797

Baylis, C., Handa, R. K., ve Sorkin, M. (1990). Glucocorticoids and control of glomerular filtration rate. Semin Nephrol, 10(4), 320-329.

Bedford, M. T., ve Richard, S. (2005). Arginine methylation an emerging regulator of protein function. Mol Cell, 18(3), 263-272. doi:10.1016/j.molcel.2005.04.003

Boswald, L. F., Kienzle, E., ve Dobenecker, B. (2018). Observation about phosphorus and protein supply in cats and dogs prior to the diagnosis of chronic kidney disease. J Anim Physiol Anim Nutr (Berl), 102 Suppl 1, 31-36. doi:10.1111/jpn.12886

Boyce, J. T., DiBartola, S. P., Chew, D. J., ve Gasper, P. W. (1984). Familial renal amyloidosis in Abyssinian cats. Vet Pathol, 21(1), 33-38. doi:10.1177/030098588402100106

Brown, A. L., Jr. (1966). The structure of the nephron. Med Clin North Am, 50(4), 927-935. doi:10.1016/s0025-7125(16)33140-6

Brown, C. A., Elliott, J., Schmiedt, C. W., ve Brown, S. A. (2016). Chronic Kidney Disease in Aged Cats: Clinical Features, Morphology, and Proposed Pathogeneses. Vet Pathol, 53(2), 309-326. doi:10.1177/0300985815622975

Brown, N., Segev, G., Francey, T., Kass, P., ve Cowgill, L. D. (2015). Glomerular filtration rate, urine production, and fractional clearance of electrolytes in acute kidney injury in dogs and their association with survival. J Vet Intern Med, 29(1), 28-34. doi:10.1111/jvim.12518

Carrara, F., Ruggenenti, P., Parvanova, A., Trillini, M., Cugini, D., Stucchi, N., ve ark. (2022). MO106: Circulating Neutrophil Count is Associated with Severity of Chronic Kidney Disease. Nephrology Dialysis Transplantation, 37(Supplement_3). doi:10.1093/ndt/gfac066.009

Ceccarelli, S., Pontecorvi, P., Anastasiadou, E., Napoli, C., ve Marchese, C. (2020). Immunomodulatory Effect of Adipose-Derived Stem Cells: The Cutting Edge of Clinical Application. Front Cell Dev Biol, 8, 236. doi:10.3389/fcell.2020.00236

Chen, W., Yan, Y., Song, C., Ding, Y., ve Du, T. (2017). Microvesicles derived from human Wharton's Jelly mesenchymal stem cells ameliorate ischemia-reperfusion-induced renal fibrosis by releasing from G2/M cell cycle arrest. Biochem J, 474(24), 4207-4218. doi:10.1042/bcj20170682

Comazzi, S. (2022). Clinical Evaluation of Neutrophil Function. In Schalm's Veterinary Hematology (pp. 354-362).

Conroy, M., Brodbelt, D. C., O'Neill, D., Chang, Y. M., ve Elliott, J. (2019). Chronic kidney disease in cats attending primary care practice in the UK: a VetCompass(TM) study. Vet Rec, 184(17), 526. doi:10.1136/vr.105100

Dinçer, F. (1982). Ord. Prof. Dr. Süreyya Tahsin Aygün'ün Hayatı ve Bilimsel Çalışmaları. Ankara Üniversitesi Veteriner Fakültesi Dergisi, 29(01.02), 250-276. doi:10.1501/Vetfak_0000000108

Dinçer, F. (2009). Ord. Prof. Dr. Süreyya Tahsin Aygün'ün Hayatı v Bilimsel Çalışmaları. Türk Veteriner Hekimleri Birliği Dergisi, 9(3-4), 97-108.

Dobenecker, B., Hertel-Bohnke, P., Webel, A., ve Kienzle, E. (2018). Renal phosphorus excretion in adult healthy cats after the intake of high phosphorus diets with either calcium monophosphate or sodium monophosphate. J Anim Physiol Anim Nutr (Berl), 102(6), 1759-1765. doi:10.1111/jpn.12982

Dominici, M., Le Blanc, K., Mueller, I., Slaper-Cortenbach, I., Marini, F., Krause, D., ve ark. (2006). Minimal criteria for defining multipotent mesenchymal stromal cells. The International

Society for Cellular Therapy position statement. Cytotherapy, 8(4), 315-317. doi:10.1080/14653240600855905

Dorsch, R., Teichmann-Knorrn, S., ve Sjetne Lund, H. (2019). Urinary tract infection and subclinical bacteriuria in cats: A clinical update. J Feline Med Surg, 21(11), 1023-1038. doi:10.1177/1098612X19880435

Edwards, A., ve Kurtcuoglu, V. (2022). Renal blood flow and oxygenation. Pflugers Arch, 474(8), 759-770. doi:10.1007/s00424-022-02690-y

El-Khoury, J. M., Bunch, D. R., Hu, B., Payto, D., Reineks, E. Z., ve Wang, S. (2016). Comparison of symmetric dimethylarginine with creatinine, cystatin C and their eGFR equations as markers of kidney function. Clin Biochem, 49(15), 1140-1143. doi:10.1016/j.clinbiochem.2016.07.009

Elliott, J., Grauer, G. F., ve Westropp, J. (2017). BSAVA Manual of Canine and Feline Nephrology and Urology (3 ed.). England: British Small Animal Veterinary Association.

Finch, N. C., Syme, H. M., ve Elliott, J. (2016). Risk Factors for Development of Chronic Kidney Disease in Cats. J Vet Intern Med, 30(2), 602-610. doi:10.1111/jvim.13917

Genovese, F., Manresa, A. A., Leeming, D. J., Karsdal, M. A., ve Boor, P. (2014). The extracellular matrix in the kidney: a source of novel non-invasive biomarkers of kidney fibrosis? Fibrogenesis & Tissue Repair, 7(1), 4. doi:10.1186/1755-1536-7-4

Glick, A. D., Horn, R. G., ve Holscher, M. (1978). Characterization of feline glomerulonephritis associated with viral-induced hematopoietic neoplasms. Am J Pathol, 92(2), 321-332.

Hall, J. A., Yerramilli, M., Obare, E., Yerramilli, M., ve Jewell, D. E. (2014). Comparison of serum concentrations of symmetric dimethylarginine and creatinine as kidney function biomarkers in cats with chronic kidney disease. J Vet Intern Med, 28(6), 1676-1683. doi:10.1111/jvim.12445

Hall, J. E. (2015). Guyton and Hall Textbook of Medical Physiology (13 ed.). London, England: WB Saunders.

Harvey, J. W. (2012). Chapter 5 - Evaluation of Leukocytic Disorders. In J. W. Harvey (Ed.), Veterinary Hematology (pp. 122-176). Saint Louis: W.B. Saunders.

Heinzelmann, M., Mercer-Jones, M. A., ve Passmore, J. C. (1999). Neutrophils and renal failure. Am J Kidney Dis, 34(2), 384-399. doi:10.1016/s0272-6386(99)70375-6

Helps, C., Tasker, S., ve Harley, R. (2007). Correlation of the feline PKD1 genetic mutation with cases of PKD diagnosed by pathological examination. Exp Mol Pathol, 83(2), 264-268. doi:10.1016/j.yexmp.2007.04.002

Huang, J., Kong, Y., Xie, C., ve Zhou, L. (2021). Stem/progenitor cell in kidney: characteristics, homing, coordination, and maintenance. Stem Cell Res Ther, 12(1), 197. doi:10.1186/s13287-021-02266-0

Iacono, E., Cunto, M., Zambelli, D., Ricci, F., Tazzari, P. L., ve Merlo, B. (2012). Could fetal fluid and membranes be an alternative source for mesenchymal stem cells (MSCs) in the feline species? A preliminary study. Vet Res Commun, 36(2), 107-118. doi:10.1007/s11259-012-9520-3

IRIS. (2023). International Renal Interest Society guidelines.

Joel, M. D. M., Yuan, J., Wang, J., Yan, Y., Qian, H., Zhang, X., ve ark. (2019). MSC: immunoregulatory effects, roles on neutrophils and evolving clinical potentials. Am J Transl Res, 11(6), 3890-3904.

Kakimoto, Y., ve Akazawa, S. (1970). Isolation and identification of N-G,N-G- and N-G,N'-G-dimethyl-arginine, N-epsilon-mono-, di-, and trimethyllysine, and glucosylgalactosyl- and galactosyl-delta-hydroxylysine from human urine. J Biol Chem, 245(21), 5751-5758.

Kamiie, J., Haishima, A., Inoue, K., Ogihara, K., Ono, M., Yasuno, K., ve ark. (2011). Progression of glomerulonephritis to end-stage kidney disease in a cat with nephrotic syndrome. J Vet Med Sci, 73(1), 129-132. doi:10.1292/jvms.10-0227

Kawashima, H., ve Kurokawa, K. (1986). Metabolism and sites of action of vitamin D in the kidney. Kidney Int, 29(1), 98-107. doi:10.1038/ki.1986.12

Kelly, D. M., Anders, H. J., Bello, A. K., Choukroun, G., Coppo, R., Dreyer, G., ve ark. (2021). International Society of Nephrology Global Kidney Health Atlas: structures, organization, and services for the management of kidney failure in Western Europe. Kidney Int Suppl (2011), 11(2), e106-e118. doi:10.1016/j.kisu.2021.01.007

Kramann, R., ve Humphreys, B. D. (2014). Kidney pericytes: roles in regeneration and fibrosis. Semin Nephrol, 34(4), 374-383. doi:10.1016/j.semnephrol.2014.06.004

Lavorato, A., Raimondo, S., Boido, M., Muratori, L., Durante, G., Cofano, F., ve ark. (2021). Mesenchymal Stem Cell Treatment Perspectives in Peripheral Nerve Regeneration: Systematic Review. Int J Mol Sci, 22(2). doi:10.3390/ijms22020572

Legatti, S. A. M., El Dib, R., Legatti, E., Botan, A. G., Camargo, S. E. A., Agarwal, A., ve ark. (2018). Acute kidney injury in cats and dogs: A proportional meta-analysis of case series studies. PLoS One, 13(1), e0190772. doi:10.1371/journal.pone.0190772

Levey, A. S., Becker, C., ve Inker, L. A. (2015). Glomerular filtration rate and albuminuria for detection and staging of acute and chronic kidney disease in adults: a systematic review. Jama, 313(8), 837-846. doi:10.1001/jama.2015.0602

Levey, A. S., Eckardt, K. U., Tsukamoto, Y., Levin, A., Coresh, J., Rossert, J., ve ark. (2005). Definition and classification of chronic kidney disease: a position statement from Kidney Disease: Improving Global Outcomes (KDIGO). Kidney Int, 67(6), 2089-2100. doi:10.1111/j.1523-1755.2005.00365.x

Levin, A., Hemmelgarn, B., Culleton, B., Tobe, S., McFarlane, P., Ruzicka, M., ve ark. (2008). Guidelines for the management of chronic kidney disease. CMAJ, 179(11), 1154-1162. doi:10.1503/cmaj.080351

Li, T., Luo, C., Zhang, J., Wei, L., Sun, W., Xie, Q., ve ark. (2021). Efficacy and safety of mesenchymal stem cells co-infusion in allogeneic hematopoietic stem cell transplantation: a systematic review and meta-analysis. Stem Cell Res Ther, 12(1), 246. doi:10.1186/s13287-021-02304-x

Littman, M. P. (2017). Genetic basis for urinary tract diseases. In J. Elliott, G. F. Grauer ve ark.; J. L. Westropp (Eds.), BSAVA Manual of canine and feline nephrology and urology (3rd ed., pp. 172-184): BSAVA.

Malik, V., ve Wang, J. (2022). Pursuing totipotency: authentic totipotent stem cells in culture. Trends Genet, 38(7), 632-636. doi:10.1016/j.tig.2022.03.012

Manferdini, C., Maumus, M., Gabusi, E., Piacentini, A., Filardo, G., Peyrafitte, J. A., ve ark. (2013). Adipose-derived mesenchymal stem cells exert antiinflammatory effects on chondrocytes and synoviocytes from osteoarthritis patients through prostaglandin E2. Arthritis Rheum, 65(5), 1271-1281. doi:10.1002/art.37908

Marino, C. L., Lascelles, B. D., Vaden, S. L., Gruen, M. E., ve Marks, S. L. (2014). Prevalence and classification of chronic kidney disease in cats randomly selected from four age groups and in cats recruited for degenerative joint disease studies. J Feline Med Surg, 16(6), 465-472. doi:10.1177/1098612X13511446

Martin, D. R., Cox, N. R., Hathcock, T. L., Niemeyer, G. P., ve Baker, H. J. (2002). Isolation and characterization of multipotential mesenchymal stem cells from feline bone marrow. Exp Hematol, 30(8), 879-886. doi:10.1016/s0301-472x(02)00864-0

Monaghan, K., Nolan, B., ve Labato, M. (2012). Feline acute kidney injury: 1. Pathophysiology, etiology and etiology-specific management considerations. J Feline Med Surg, 14(11), 775-784. doi:10.1177/1098612X12464458

National Kidney, F. (2002). K/DOQI clinical practice guidelines for chronic kidney disease: evaluation, classification, and stratification. Am J Kidney Dis, 39(2 Suppl 1), S1-266.

Niewold, T. A., van der Linde-Sipman, J. S., Murphy, C., Tooten, P. C., ve Gruys, E. (1999). Familial amyloidosis in cats: Siamese and Abyssinian AA proteins differ in primary sequence and pattern of deposition. Amyloid, 6(3), 205-209. doi:10.3109/13506129909007328

Nigam, S. K., ve Bush, K. T. (2019). Uraemic syndrome of chronic kidney disease: altered remote sensing and signalling. Nat Rev Nephrol, 15(5), 301-316. doi:10.1038/s41581-019-0111-1

Noyan, A. (2004). Yaşamda ve Hekimlikte Fizyoloji (14 ed.). Ankara: Meteksan.

O'Neill, D. G., Church, D. B., McGreevy, P. D., Thomson, P. C., ve Brodbelt, D. C. (2014). Prevalence of disorders recorded in cats attending primary-care veterinary practices in England. Vet J, 202(2), 286-291. doi:10.1016/j.tvjl.2014.08.004

Oliver, J. A., Maarouf, O., Cheema, F. H., Martens, T. P., ve Al-Awqati, Q. (2004). The renal papilla is a niche for adult kidney stem cells. J Clin Invest, 114(6), 795-804. doi:10.1172/jci20921

Park, S. G., An, J. H., Li, Q., Chae, H. K., Park, S. M., Lee, J. H., ve ark. (2021). Feline adipose tissue-derived mesenchymal stem cells pretreated with IFN-gamma enhance immunomodulatory effects through the PGE(2) pathway. J Vet Sci, 22(2), e16. doi:10.4142/jvs.2021.22.e16

Park, Y. S., Lim, G.-W., Cho, K.-A., Woo, S.-Y., Shin, M., Yoo, E.-S., ve ark. (2012). Improved viability and activity of neutrophils differentiated from HL-60 cells by co-culture with adipose tissue-derived mesenchymal stem cells. Biochemical and Biophysical Research Communications, 423(1), 19-25. doi:https://doi.org/10.1016/j.bbrc.2012.05.049

Piyarungsri, K., ve Pusoonthornthum, R. (2017). Risk and protective factors for cats with naturally occurring chronic kidney disease. J Feline Med Surg, 19(4), 358-363. doi:10.1177/1098612X15625453

Plotnick, A. (2007). Feline chronic renal failure: long-term medical management. Compend Contin Educ Vet, 29(6), 342-344, 346-350; quiz 351.

Poliwoda, S., Noor, N., Downs, E., Schaaf, A., Cantwell, A., Ganti, L., ve ark. (2022). Stem cells: a comprehensive review of origins and emerging clinical roles in medical practice. Orthop Rev (Pavia), 14(3), 37498. doi:10.52965/001c.37498

Polzin, D. (2005). Chronic Kidney Disease. In S. Ettinger ve E. C. Feldman (Eds.), Textbook of Veterinary Internal Medicine (6th ed., pp. 1756-1785): Elsevier Saunders.

Quimby, J. M., ve Borjesson, D. L. (2018). Mesenchymal stem cell therapy in cats: Current knowledge and future potential. J Feline Med Surg, 20(3), 208-216. doi:10.1177/1098612X18758590

Quimby, J. M., Webb, T. L., Gibbons, D. S., ve Dow, S. W. (2011). Evaluation of intrarenal mesenchymal stem cell injection for treatment of chronic kidney disease in cats: a pilot study. J Feline Med Surg, 13(6), 418-426. doi:10.1016/j.jfms.2011.01.005

Quimby, J. M., Webb, T. L., Habenicht, L. M., ve Dow, S. W. (2013). Safety and efficacy of intravenous infusion of allogeneic cryopreserved mesenchymal stem cells for treatment of chronic kidney disease in cats: results of three sequential pilot studies. Stem Cell Res Ther, 4(2), 48. doi:10.1186/scrt198

Quimby, J. M., Webb, T. L., Randall, E., Marolf, A., Valdes-Martinez, A., ve Dow, S. W. (2016). Assessment of intravenous adipose-derived allogeneic mesenchymal stem cells for the treatment of feline chronic kidney disease: a randomized, placebo-controlled clinical trial in eight cats. J Feline Med Surg, 18(2), 165-171. doi:10.1177/1098612X15576980

Sagrinati, C., Netti, G. S., Mazzinghi, B., Lazzeri, E., Liotta, F., Frosali, F., ve ark. (2006). Isolation and characterization of multipotent progenitor cells from the Bowman's capsule of adult human kidneys. J Am Soc Nephrol, 17(9), 2443-2456. doi:10.1681/asn.2006010089

Schatten, H., ve Sun, Q. Y. (2009). The functional significance of centrosomes in mammalian meiosis, fertilization, development, nuclear transfer, and stem cell differentiation. Environ Mol Mutagen, 50(8), 620-636. doi:10.1002/em.20493

Schepers, E., Barreto, D. V., Liabeuf, S., Glorieux, G., Eloot, S., Barreto, F. C., ve ark. (2011). Symmetric dimethylarginine as a proinflammatory agent in chronic kidney disease. Clin J Am Soc Nephrol, 6(10), 2374-2383. doi:10.2215/CJN.01720211

Schirrer, L., Marin-Garcia, P. J., ve Llobat, L. (2021). Feline Polycystic Kidney Disease: An Update. Vet Sci, 8(11). doi:10.3390/vetsci8110269

Singh, A. K., ve McGuirk, J. P. (2016). Allogeneic Stem Cell Transplantation: A Historical and Scientific Overview. Cancer Res, 76(22), 6445-6451. doi:10.1158/0008-5472.CAN-16-1311

Song, N., Scholtemeijer, M., ve Shah, K. (2020). Mesenchymal Stem Cell Immunomodulation: Mechanisms and Therapeutic Potential. Trends Pharmacol Sci, 41(9), 653-664. doi:10.1016/j.tips.2020.06.009

Suşman, S., Soriţău, O., Rus-Ciucă, D., Tomuleasa, C., Pop, V. I., ve Mihu, C. M. (2010). Placental stem cell differentiation into islets of Langerhans-like glucagon-secreting cells. Rom J Morphol Embryol, 51(4), 733-738.

Şahin, F., Saydam, G., ve Omay, S. B. (2005). Kök hücre plastisitesi ve klinik pratikte kök hücre tedavisi. Türk Hematoloji Onkoloji Dergisi, 15(1), 48 - 56.

van Rossum, M., van Asten, F. J., Rofina, J., Lenstra, J. A., Benson, M. D., ve Gruys, E. (2004). Analysis of cDNA sequences of feline SAAs. Amyloid, 11(1), 38-43. doi:10.1080/13506120410001676836

Webb, T. L., Quimby, J. M., ve Dow, S. W. (2012). In vitro comparison of feline bone marrow-derived and adipose tissue-derived mesenchymal stem cells. J Feline Med Surg, 14(2), 165-168. doi:10.1177/1098612X11429224

Webster, A. C., Nagler, E. V., Morton, R. L., ve Masson, P. (2017). Chronic Kidney Disease. Lancet, 389(10075), 1238-1252. doi:10.1016/s0140-6736(16)32064-5

Weissman, I. L. (2000). Stem cells: units of development, units of regeneration, and units in evolution. Cell, 100(1), 157-168. doi:10.1016/s0092-8674(00)81692-x

Worku, M. G. (2021). Pluripotent and Multipotent Stem Cells and Current Therapeutic Applications: Review. Stem Cells Cloning, 14, 3-7. doi:10.2147/SCCAA.S304887

Young, A. E., Biller, D. S., Herrgesell, E. J., Roberts, H. R., ve Lyons, L. A. (2005). Feline polycystic kidney disease is linked to the PKD1 region. Mamm Genome, 16(1), 59-65. doi:10.1007/s00335-004-2412-2

Zakrzewski, W., Dobrzynski, M., Szymonowicz, M., ve Rybak, Z. (2019). Stem cells: past, present, and future. Stem Cell Res Ther, 10(1), 68. doi:10.1186/s13287-019-1165-5

Zhang, Z., Huang, Z., Ong, B., Sahu, C., Zeng, H., ve Ruan, H. B. (2019). Bone marrow adipose tissue-derived stem cell factor mediates metabolic regulation of hematopoiesis. Haematologica, 104(9), 1731-1743. doi:10.3324/haematol.2018.205856

Zhou, B. O., Yu, H., Yue, R., Zhao, Z., Rios, J. J., Naveiras, O., ve ark. (2017). Bone marrow adipocytes promote the regeneration of stem cells and haematopoiesis by secreting SCF. Nat Cell Biol, 19(8), 891-903. doi:10.1038/ncb3570

ÖZGEÇMİŞ

Mert BAHŞİ. İlk, ortaöğretim ve lise öğretimini aynı şehirde tamamladı. Lisans eğitimini 2013-2018 yılları arasında Balıkesir Üniversitesi Veteriner Fakütesi'nde tamamladı. 2020 yılında Çukurova Üniversitesi Fen Bilimleri Enstitüsü Biyoteknoloji Anabilim Dalı'nda yüksek lisans eğitimine başlamıştır.

Ulusal ve Uluslararası bilimsel toplantılar/kongrelerde yer alan bildirileri;

1- Bahşi M., Kandır S. The Efficiency of Mesenchymal Stem Cells on Treatment of Chronic Kidney Diseases in Cats: A Case Study. 6. ICABS Congress. Sözlü Bildiri, 08-09 Aralık 2021.
2- Bahşi M., Kandır S. Adipose-Derived Mesenchymal Stem Cells Treatment in Cats with Chronic Kidney Disease: Evaluation of Laboratory Parameters. 4. EBAT Congress, Sözlü Bildiri, 03-06 Kasım 2022.

Kitap Bölümü;

1- Kandır S., Çelenk A., Ezgin N., Bahşi M. Mesenchymal Stem Cells In Chronic Kidney Disease And Therapeutic Signaling Pathways. Chapter 22. In Stem Cells and Signaling Pathways. Pathak S., Banerjee A. Ed., 1st ed, Elsevier Academic Press, 2023.

EKLER

EK-1 Etik Kurul Belgesi

T.C.
ÇUKUROVA ÜNİVERSİTESİ
Ceyhan Veteriner Fakültesi Dekanlığı

ARAŞTIRMA ETİK KURULU KARARI

Karar Tarihi	Toplantı Sayısı	Karar Sayısı
19 Mart 2021	02	01

Fakültemiz Temel Bilimler Bölümü Veterinerlik Fizyolojisi Anabilim Dalı Öğretim Üyelerinden Dr.Öğr.Üyesi Sinan KANDIR'ın, Fakültemiz Araştırma Etik Kurulundan izin talebine ilişkin dilekçesi hakkında görüşüldü.

Fakültemiz Temel Bilimler Bölümü Veterinerlik Fizyolojisi Anabilim Dalı Öğretim Üyelerinden Dr.Öğr.Üyesi Sinan KANDIR'ın, 19.03.2021 tarihli başvurusunda belirtildiği üzere aşağıda isimleri belirtilen proje ekibinin, "Kronik Böbrek Yetmezliği Olan Kedilerde Adipoz Doku Kaynaklı Mezenkimal Kök Hücre Uygulamasının Bazı Hematolojik ve Biyokimyasal Parametreler ile SDMA Düzeyleri Üzerine Etkileri" başlıklı lisansüstü tez projesi kapsamında, veteriner klinik, poliklinik ve hayvan hastanelerinde kronik böbrek yetmezliği tanısı konmuş farklı ırk ve yaşlardaki kedilerden 6343 sayılı kanun ve ilgili mevzuat kapsamında rutin klinik tedavileri yapılırken elde edilmiş tam kan hemogram, serum/idrar klinik biyokimya ve SDMA verilerinin değerlendirileceği çalışma kapsamında hayvanlara herhangi bir deneysel uygulama yapılmayacak olup, projenin 24.06.2004 tarih ve 5199 sayılı Hayvanları Koruma Kanunu ve ilgili mevzuata uyulacağını ve etik kurallar çerçevesinde yürütüleceği taahhüt edilen ilgili araştırmada herhangi bir deneysel uygulamanın yapılmayacak olmasından dolayı ilgili proje için gerekli iznin verilmesinin **uygun** olduğuna ve etik kurulu onayına/raporuna gerek olmadığına oy birliği ile karar verildi.

Proje Ekibi:

- Dr. Öğr. Üyesi Sinan KANDIR : Çukurova Üniversitesi Ceyhan Veteriner Fakültesi Fizyoloji Anabilim Dalı Öğretim Üyesi
- Vet. Hek. Mert BAHŞİ : Çukurova Üniversitesi Fen Bilimleri Enstitüsü Biyoteknoloji Anabilim Dalı Yüksek Lisans Öğrencisi

e-imzalıdır
Dr.Öğr. Üyesi Bilge Kaan TEKELİOĞLU
Başkan

e-imzalıdır
Prof. Dr. Armağan Erdem ÜTÜK
Üye

e-imzalıdır
Dr.Öğr.Üyesi Funda EŞKİ
Üye

e-imzalıdır
Dr.Öğr. Üyesi Sinan KANDIR
Üye

e-imzalıdır
Dr. Öğr. Üyesi Cenk ER
Üye